








EST.	E
PRAT.	6
N.º	17

A large, stylized handwritten signature in black ink, consisting of several overlapping loops and a long horizontal stroke at the bottom.



ANATOMIE  
DES  
CENTRES NERVEUX

## A LA MÊME LIBRAIRIE

---

- PETIT ATLAS PHOTOGRAPHIQUE DU SYSTÈME NERVEUX. LE CERVEAU, par le D<sup>r</sup> J. LUYB, médecin de la Salpêtrière, membre de l'Académie de médecine. 1888, 1 vol. in-8, avec 24 héliogravures, cartonné. 12 fr.
- ICONOGRAPHIE PHOTOGRAPHIQUE DES CENTRES NERVEUX, par le D<sup>r</sup> J. LUYB. 1 vol. gr. in-4 de texte et d'explication des planches VIII-74, 40 p., avec atlas de 70 photographies et 65 schémas lithogr. cart. en 2 vol. 150 fr.
- L'ENCÉPHALE, description iconographique du cerveau, du cervelet et du bulbe, par le D<sup>r</sup> GAVOY. 1886, 1 vol. in-4, 200 p., avec atlas de 59 planches en photographie. Ensemble 2 vol. cart. 100 fr.
- LE CERVEAU ET L'ACTIVITÉ CÉRÉBRALE au point de vue psycho-physiologique, par Alex. HERZÉN, professeur à l'Académie de Lausanne. 1 vol. in-16 (*Bibliothèque scientifique contemporaine*). 3 fr. 50
- LEÇONS D'ANATOMIE GÉNÉRALE. Appareils nerveux des muscles, terminaisons nerveuses sensitives, par L. RANVIER, professeur au Collège de France. Paris, 1880-81, 2 vol. in-8 avec figures 20 fr.
- ANATOMIE COMPARÉE DU SYSTÈME NERVEUX, considéré dans ses rapports avec l'intelligence, par Fr. LEURET et P. GRATIOLET, professeur à la Faculté des sciences de Paris. 2 vol. in-8 et 1 atlas de 32 pl. fig. noirs. 48 fr.
- LE MÊME, figures coloriées. 96 fr.
- LEÇONS SUR LA PHYSIOLOGIE ET LA PATHOLOGIE DU SYSTÈME NERVEUX, par CLAUDE BERNARD, professeur au Collège de France. 2 vol. in-8, avec figures. 14 fr.
- ANATOMIE ET PHYSIOLOGIE DU SYSTÈME NERVEUX en général et du cerveau en particulier, par F. GALL et SPENZHEIM. 4 vol. in-folio de texte, et 1 atlas de 100 pl., cart. (800 fr.) 150 fr.
- LA NÉVROLOGIE, ou Description anatomique des nerfs du corps humain, par SWAN, 1 vol. in-4, avec 25 planches, cartonné. 15 fr.



ANATOMIE  
DES  
CENTRES NERVEUX

LEÇONS PROFESSÉES

PAR LE D<sup>R</sup> LUDWIG EDINGER


TRADUIT DE L'ALLEMAND

PAR

M. SIRAUD

Externe des hôpitaux de Lyon

Avec 122 figures intercalées dans le texte



PARIS

LIBRAIRIE J.-B. BAILLIÈRE ET FILS

13, RUE HAUTEFEUILLE, PRÈS DU BOULEVARD SAINT-GERMAIN

1889

Tous droits réservés

Socceň & C<sup>o</sup>

BUCURESCI





## AVANT-PROPOS DU TRADUCTEUR

---

Au moment où de tous côtés, en France, en Allemagne, en Italie, etc., l'anatomie et la pathologie des centres nerveux constituent un des sujets d'étude les plus fouillés, les plus attachants, il nous a semblé utile de publier les *Leçons* de M. le Dr Edinger, inspirées des récents travaux de l'École allemande.

La traduction a été entreprise sur le texte publié à Leipzig, en 1885 ; mais, grâce à l'obligeance de l'auteur, nous avons pu profiter d'un schéma nouveau et de détails complémentaires<sup>1</sup>, qui doivent paraître dans la deuxième édition

<sup>1</sup> Voir les neuvième et dixième leçons, notamment les *origines du nerf auditif*.

allemande. Les nombreuses figures, schématiques pour la plupart, intercalées dans le texte, en facilitent la lecture.

M. le Professeur TESTUT, à qui revient l'idée première de cette traduction, a bien voulu nous guider de ses excellents conseils et reviser le texte français.

Qu'il nous permette de lui exprimer nos sentiments de vive gratitude.

M. SIRAUD.

Lyon, août 1888.

---

## PRÉFACE DE L'AUTEUR

---

Les leçons suivantes ont été faites dans l'hiver de 1883-84 à des médecins praticiens. L'auteur avait eu pour but d'apprendre à ses auditeurs, qui, en général, connaissaient tous les formes et rapports principaux des centres nerveux, les récentes découvertes, les derniers résultats des recherches microscopiques. Dans l'exposition du sujet, nous avons cherché avant tout à constituer un ensemble. Plusieurs controverses ont été seulement indiquées ; pour les points douteux, nous avons généralement adopté l'opinion, dont l'exactitude était justifiée par des recherches personnelles ou par celles d'autres anatomistes.

En publiant ces leçons, nous n'avons eu d'autre prétention que d'initier simplement le lecteur à la science de la structure des centres nerveux. Si l'on voulait approfondir cette science, on n'aurait qu'à se reporter aux remarquables exposés de Wernicke, et particulièrement aux excellents travaux de Meynert et de Flechsig. Le traité de Schwalbe donne aussi une idée claire et parfaite des connaissances actuelles sur l'anatomie du cerveau. Quant aux leçons de Henle, résultat d'ob-

servations et de recherches personnelles, elles offrent le plus grand intérêt pour des études étendues. Ces divers traités permettent d'aborder les grands travaux de B. Stilling, Kölliker, Gudden, Clarke, etc.

Dans ses recherches personnelles (une publication détaillée ne peut encore s'en faire), l'auteur de cet ouvrage a suivi scrupuleusement la méthode de Flechsig; il est arrivé parfois à des résultats en désaccord avec les idées classiques. Mais, dans ce petit manuel, il ne pouvait parler de ces recherches qu'avec peu de développement et peu de figures; une description trop étendue eût été contraire au plan et à la disposition du livre.

Nous n'avons pas cité de noms d'auteurs dans le texte même, le cadre de ces leçons ne le comportait pas; toutefois, dans le cours de l'exposition, nous avons rendu hommage aux auteurs, qui ont eu le mérite de construire l'édifice dont nous esquisserons les lignes principales.

Comme tous ceux qui ont abordé cette épineuse question de l'anatomie des centres nerveux, nous sommes convaincu que peu de faits sont réellement et solidement établis; il n'y a pas, dans toute la science anatomique, de domaine plus sujet à varier que celui-ci. Aussi faut-il, avant de parcourir ce livre, que le lecteur soit prévenu que parfois nous avons regardé comme absolument exacte telle ligne, telle idée plus ou moins obscure. C'est avec intention, dans l'intérêt seul de la clarté didactique, que nous nous y sommes résigné.

L. EDINGER.

Frankfort-sur-le-Mein, mai 1885.

---

# LES CENTRES NERVEUX

---

## PREMIÈRE LEÇON

### MÉTHODES ADOPTÉES DANS L'ÉTUDE DES CENTRES NERVEUX

L'anatomie du système nerveux central, dont les lignes fondamentales vous seront esquissées dans ces leçons, a, depuis la renaissance des sciences anatomiques, vivement excité l'intérêt de nombreux chercheurs. Vésale, Eustache, Arantius, Varole, Fallope ont jeté les bases sur lesquelles ont édifié les siècles postérieurs. Au xvii<sup>e</sup> siècle, on vit paraître des monographies plus étendues, qui, pour la technique adoptée dans les recherches de l'époque, peuvent être considérées comme parfaites; tels sont les ouvrages de Th. Willis et de Raim. Vieussens. On doit encore d'importantes contributions à l'anatomie du cerveau à F. D. Sylvius, J. J. Wepfer et van Leuwenhoeck. Ce dernier introduisit les recherches microscopiques dans l'étude des centres nerveux. A la fin du siècle dernier, V. Malacarne en Italie, S. Th. von Sœmmering en Allemagne, Vicq d'Azyr en France, contribuèrent beaucoup à approfondir la science du cerveau.

Quand vint notre siècle, il n'y avait presque rien d'essentiel à ajouter à la description générale des parties constitutives du sys-

tème nerveux central. Néanmoins, on n'avait fait presque aucun progrès en ce qui concerne la partie que nous considérons comme la plus importante dans la science de la structure du système nerveux central, c'est-à-dire la connaissance exacte des connexions intimes des diverses parties, du trajet des fibres. D'autre part, les recherches d'anatomie comparée que l'on entreprit dans les dix premières années du XIX<sup>e</sup> siècle, ne donnaient pas encore à cette science une plus vive impulsion. Quant aux notions qu'il restait encore à acquérir dans le domaine de l'anatomie macroscopique, Reil, Gall et Spurzheim, F. Arnold, C. B. Reichert, Foville, Burdach, etc. les ont fournies.

On s'est servi exclusivement, jusqu'au milieu du siècle environ, du couteau pour la *dissection anatomique* et de la pince pour la *dissociation* des diverses parties du cerveau, que l'on faisait durcir. Gall, Burdach, Reil, F. Arnold, Foville, ont grandement contribué à découvrir et mettre en pratique des méthodes nouvelles. Reichert a eu le mérite essentiel de faire mieux connaître, dans le domaine de l'*embryogénie*, les rapports généraux et morphologiques.

Depuis qu'Éhrenberg (1833) eut démontré que « l'organe de l'âme » se compose d'une multitude de « petits tubes » très fins, depuis que Remak eut exactement décrit les cellules ganglionnaires (1833) et qu'Hannover (1840) eut prouvé leurs rapports avec les fibres nerveuses, il devenait évident que la simple dissociation des fibres était incapable de donner des notions parfaites sur la structure et les dépendances des centres nerveux. B. Stilling eut le grand mérite d'établir et de pratiquer une nouvelle méthode : il fit des coupes minces ou plutôt toute une série de coupes, à travers les centres, dans des conditions différentes mais déterminées<sup>1</sup>.

<sup>1</sup> Déjà avant Stilling, on faisait des coupes minces des centres nerveux (Rolando, 1824), mais la reconstitution des centres, en combinant les séries de coupes obtenues, a été réellement faite par Stilling.



Les préparations ainsi obtenues furent étudiées avec soin, leurs configurations combinées; et l'on put alors rétablir la disposition et la structure du système nerveux central. Grâce à cette méthode, grâce aux études qu'il entreprit en s'inspirant de cette pratique, Stilling créa les éléments fondamentaux de l'anatomie moderne de la moelle épinière, de la moelle allongée, de la protubérance et du cervelet. Le 25 janvier 1842, par un froid de — 13° R., Stilling fit congeler un fragment de moelle, et y pratiqua ensuite avec le scalpel une coupe transversale assez mince. « Lorsque, dit-il, j'eus porté ce fragment sous le microscope et que j'eus examiné, à un grossissement de 15 lignes, les magnifiques rayons formés par les fibres transversales (faisceaux nerveux centraux), j'avais trouvé une clef qui me donnait toute facilité pour ouvrir et visiter ce merveilleux édifice qui constitue la moelle épinière. Archimède ne proféra pas avec plus de joie son *εὕρημα* que moi, en m'exclamant à ce spectacle. »

Actuellement, la méthode de Stilling est souvent utilisée dans l'étude des centres nerveux. Son emploi a été beaucoup facilité par l'excellent procédé indiqué par Hannover et Eckhardt, qui consiste à durcir les organes nerveux centraux par l'acide chromique dilué ou les solutions de chromates. Les coupes se font au moyen du rasoir, avec la main où mieux avec le microtome, qui donne une section beaucoup plus exacte et des coupes dont les dimensions sont proportionnées. A l'heure actuelle, on peut diviser tout un cerveau humain sans interruption, en une série de coupes transversales, d'une épaisseur moindre que 1/10 de millimètre.

Les coupes ainsi obtenues peuvent être examinées sans être colorées. Stilling a vu tout ce qu'il a découvert sur des préparations analogues non colorées. Toutefois, il vaut mieux utiliser les méthodes de coloration. Gerlach a eu le mérite d'attirer le premier l'attention (1858) sur les avantages que l'on retire de l'imbibition des

pièces avec le carmin. L'époque qui l'a suivi a mis encore en pratique beaucoup d'autres méthodes de coloration; on utilisa particulièrement les couleurs d'aniline (nigrosine, etc.). Tout récemment, Golgi (1883) a préconisé une méthode qui convient mieux à l'étude des cellules ganglionnaires que l'ancienne méthode de Gerlach. Elle repose sur la propriété que possède le protoplasma de réduire un précipité d'argent. Le trajet des fibres dans les centres nerveux n'est pas rendu très net par la coloration au carmin. Par contre, grâce à la méthode découverte par Weigert (1884), méthode fondée sur la coloration par l'hématoxyline, on a réussi à colorer en bleu foncé les faisceaux les plus fins et, tout en restant fidèle à la méthode de Stilling, on a étudié leur trajet bien plus facilement qu'on ne l'avait fait auparavant.

Les coupes ainsi colorées sont desséchées dans l'alcool, suivant les indications de Clarke (1851), puis rendues transparentes par l'huile éthérée ou le xylol. Des coupes non colorées montrent néanmoins toute la finesse des trajets des fibres, à condition de les rendre transparentes par le xylol, comme l'ont indiqué Henle et Meckel. Cependant on ne réussit pas toujours. On peut aussi obtenir des figures très nettes par l'imprégnation au chlorure d'or des fibres nerveuses (Gerlach, Flechsig, Freud, etc.), ou en les traitant par l'acide osmique (Exner).

La méthode de Stilling a été suivie par la plupart des auteurs qui, dans la seconde moitié du siècle, ont étudié le système nerveux central. Il est impossible de nommer ici tous ceux qui, en quarante années, par des études assidues, ont élevé le magnifique édifice constituant aujourd'hui l'anatomie du système nerveux central. Je vous rappellerai les noms de Kölliker, Meynert, Henle, Luys, Krause, Wernicke, Schwalbe, Huguenin et Kalher, hommes éminents, qui ont fait de la structure de tous les centres nerveux une description reposant sur leur recherches personnelles. Le nombre

est grand de ceux qui ont étudié en particulier chaque division des centres et apporté la lumière dans leur constitution. Forel, Gudden, Mendel, Tarfuféri, Schnopfhagen, le fils de Stilling et beaucoup d'autres auteurs ont étudié le cerveau intermédiaire, le cerveau moyen; nous devons à Stilling le père, à Bidder et Kupfer, Clarke, Dean, Deiters, Duval, Laura, Leyden, v. Lenhossek, Schröder van der Kolk, Roller, Stieda et à d'autres auteurs les connaissances que nous possédons sur le cerveau moyen, le cerveau postérieur, l'arrière-cerveau et sur la moelle épinière. B. Stilling surtout a créé les bases des connaissances que nous possédons sur le pont de Varole, le cervelet, la moelle allongée et la moelle épinière, grâce à une série d'œuvres magnifiquement conçues, et entreprises avec un zèle extraordinaire, œuvres qui, pour la mémoire du grand médecin de Cassel, resteront à jamais comme un *monumentum ære perennius*.

La méthode de Stilling est fondée sur ce principe essentiel : l'examen d'un faisceau nerveux sur une longue étendue n'est certain et possible qu'autant que ses fibres constitutives ne sont pas interrompues par des cellules ganglionnaires ou ne s'écartent pas du plan de section, à condition qu'elles ne pénètrent pas dans un entre-croisement de fibres, ou qu'au sortir d'un faisceau elles ne se divisent pas en une multitude de fibrilles s'éparpillant en tous sens. Or, il est à remarquer que, même dans la moelle des plus petits animaux, on trouve à peine une fibre dont on peut voir le parcours entier sur une section plane; d'autre part, la règle dans le système nerveux central est que le trajet des faisceaux de la périphérie au centre, interrompu par l'interposition de cellules ganglionnaires, est très difficile à suivre, par suite de nombreux échanges de fibres.

Depuis que les travaux de Stilling ont ouvert la voie, on a cherché à s'orienter dans ce domaine difficile, tout en suivant les

méthodes récentes qui permettaient de découvrir et de suivre les faisceaux nerveux. En 1852, Waller fut un des premiers à montrer que les nerfs sectionnés dégénéraient suivant des directions déterminées. Déjà, auparavant (1850), Ludwig Türk avait découvert que l'interruption des faisceaux conducteurs de la moelle amenait une dégénérescence qui se propageait dans d'autres cordons fibreux, plutôt en haut qu'en bas. Grâce aux travaux de Türk, de Bouchard, Flechsig, Charcot et de plusieurs autres, on a réussi à prouver qu'il existe dans la moelle et le cerveau, à des places fixes, des systèmes de fibres nettement déterminés. Ces fibres, lorsqu'elles sont atteintes de dégénérescence, se différencient des fibres restées saines, sur toute la longueur de leur trajet, de sorte que leur direction peut être suivie avec facilité. L'étude des *dégénérescences secondaires* a pris depuis cette époque une haute importance pour le progrès de la science dont nous nous occupons; les études ultérieures promettent encore de riches documents.

Le territoire de fibres où se produit constamment une telle dégénérescence, se nomme un *système de fibres*. Il y a une série d'affections de la moelle qui, soit à leur début, soit pendant toute leur durée, n'intéressent qu'un système de fibres particulier, par exemple les cordons postérieurs de la moelle. C'est ce que l'on appelle les *maladies systématiques de la moelle*. L'observation de ces maladies systématiques peut servir à connaître parfaitement le trajet des fibres (Flechsig, Westphal, Strümpell). C'est par l'étude approfondie des altérations pathologiques que Charcot et ses élèves, en particulier Pitres, Féré, Ballet, Brissaud, etc. ont vivement contribué au progrès de l'anatomie du cerveau.

Restait à sectionner intentionnellement des parties déterminées des racines ou de la moelle, et de produire ainsi volontairement la dégénérescence secondaire pour pénétrer plus profondément dans la structure de la moelle. Maintes expériences de ce genre furent

entreprises, et nous devons aux expérimentateurs qui ouvrirent cette voie, d'importants documents. C'est ainsi que, grâce aux expériences de Singer et de Schiefferdecker, nos connaissances sur le trajet des racines nerveuses dans la moelle se sont considérablement accrues.

Si, chez des animaux nouveau-nés, on isole la substance nerveuse périphérique ou centrale, les fibres qui sont en rapport avec les parties lésées ne se développent pas plus loin; progressivement, elles arrivent à se détruire en totalité, probablement par suite de l'arrêt de développement de la gaine de myéline. Cette notion fut utilisée par Gudden (1870), pour la pratique de nouvelles recherches méthodiques, pleines de promesses. A la suite de l'extirpation d'un œil dans le cerveau, il a, par exemple, suivi sur des coupes l'atrophie consécutive et découvre ainsi les terminaisons centrales du nerf optique. C'est en s'inspirant de la méthode de Gudden que Maysen a pu suivre les faisceaux du sciatique dans la moelle, que Ganser a étudié le trajet de la commissure antérieure du cerveau, que Monakow, entre autres, a examiné l'atrophie consécutive à la section d'un corps rétifforme.

Parfois se présentent des cas où la nature même a reproduit sur l'homme un procédé expérimental analogue à celui de Gudden. J'ai pu suivre un jour, jusque dans la moelle épinière supérieure, les faisceaux nerveux atrophiés qui restaient après l'amputation intra-utérine d'un bras; une autre fois, j'ai eu l'occasion d'examiner le système nerveux d'un enfant atteint d'un ramollissement étendu sur le cortex du lobe pariétal, avant ou peu de temps après sa naissance. L'entre-croisement des pyramides dans la moelle faisait totalement défaut. Si dans une vie ultérieure il se produit des séparations dans les nerfs périphériques, comme on l'observe dans les amputations, les différenciations centrales ne sont toutefois pas aussi nettes qu'on aurait pu l'espérer pour l'étude du trajet des fibres.

Grâce à l'étude méthodique des dégénérescences secondaires et des atrophies, les notions sur le trajet des fibres ont fait un progrès considérable. Mais une nouvelle méthode, qui s'appuyait sur l'observation du développement de l'enveloppe médullaire, était bien plus utile.

Ce fut à P. Flechsig que revint le mérite d'avoir introduit et mis en pratique cette méthode, que je considère actuellement comme la plus profitable et la plus riche en promesses. Dans une série de communications (1872-1881), et dans un remarquable ouvrage sur les voies conductrices du cerveau et de la moelle (1876), il a montré que les divers faisceaux qui, sur une coupe faite dans les centres nerveux de l'adulte, paraissent homogènes, se différencient très nettement sur l'embryon, par ce fait même qu'ils prennent, à une époque variable, leur gaine de myéline. Tous ces « systèmes de fibres » sont encore visibles sur une section transversale de la moelle, à une époque où d'autres faisceaux, déjà pourvus de leur substance blanche, ont leur myéline. L'examen de ces parties blanches sur des coupes transversales et longitudinales est beaucoup plus facile et fournit des résultats bien plus sûrs que l'examen des cordons nerveux sur des centres complètement formés.

Pour vous donner une idée des particularités qu'offrent les méthodes que nous avons citées, nous ferons tout d'abord la démonstration d'un mode de préparation, obtenue par la dissociation des fibres, et qui vous montrera le trajet des fibres du corps calleux dans le cerveau (fig. 1).

La figure 2 a été dessinée d'après une coupe frontale du cerveau d'un fœtus mort-né, âgé de neuf mois. Toute l'étendue cérébrale qui y est représentée est remplie, chez l'adulte, par des fibres nerveuses dont le trajet se fait dans une multitude de sens, et qui s'entre-croisent et sont excessivement difficiles à

suivre. Chez notre fœtus, de tous les cordons du cerveau, celui seul qu'on nomme tractus des pédoncules cérébraux est pourvu de myéline. Dans aucune autre partie du cerveau, hormis celle-ci, on ne trouvera de fibres nerveuses à myéline. Ce fait a conduit

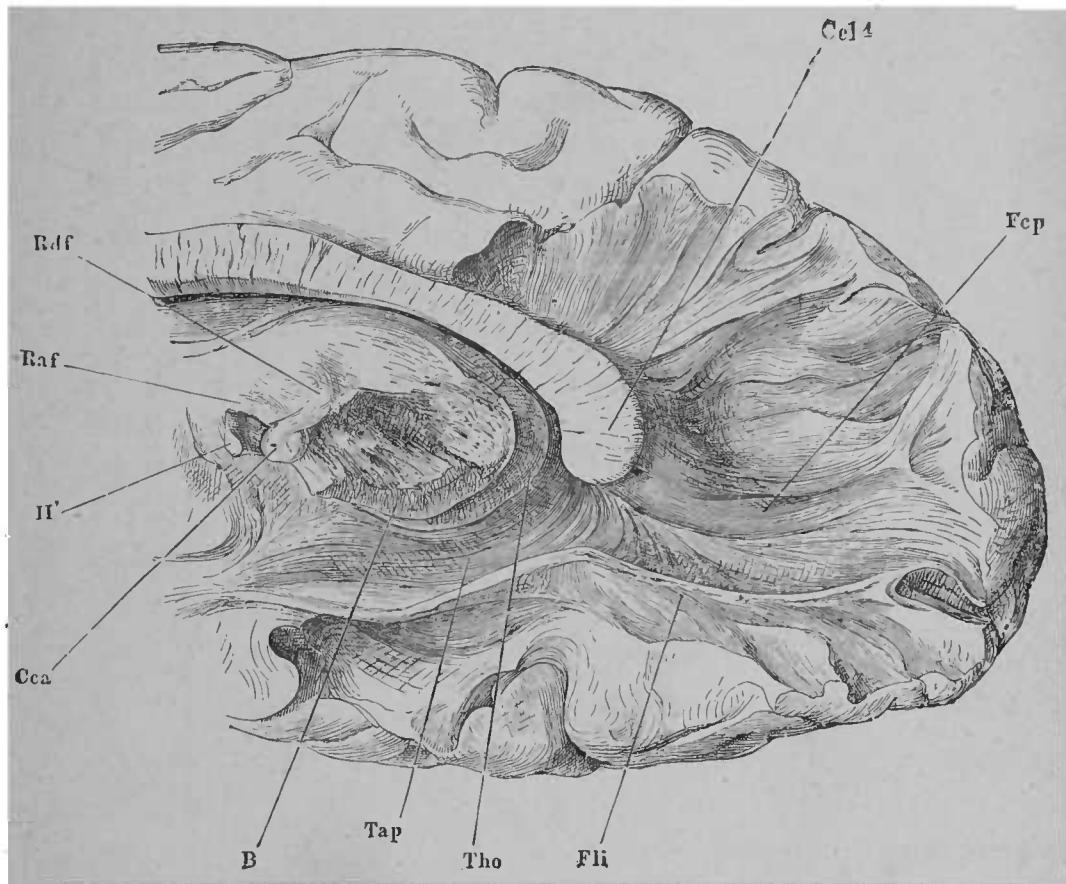


FIG. 1. — Disposition des fibres nerveuses du corps calleux; la préparation durcie a été divisée avec la pince. (D'après HENLE.) \*

Flechsig à regarder les pédoncules cérébraux comme un faisceau distinct, et à bien décrire en partie son trajet entre les nom-

\* Ccl4, bourrelet du corps calleux (splenium). — Tho, couche optique. — Tap, tapetum. — Fli, faisceau longitudinal inférieur. — B, pied du pédoncule du cerveau. — Rdf, faisceau de Vicq d'Azyr. — Raf, trigone cérébral. — Cca, tubercule mamillaire. — II', nerf optique. — Fcp, forceps, faisceau faisant partie des fibres rayonnées du corps calleux.

breux faisceaux du cerveau, dont la majorité est imparfaitement connue.

La figure 3 représente une coupe de la moelle cervicale, chez un individu qui, avant sa naissance, fut privé de l'avant-bras gauche. Vous voyez que la substance grise et la substance blanche, surtout la substance grise, sont fortement atrophiées à gauche.

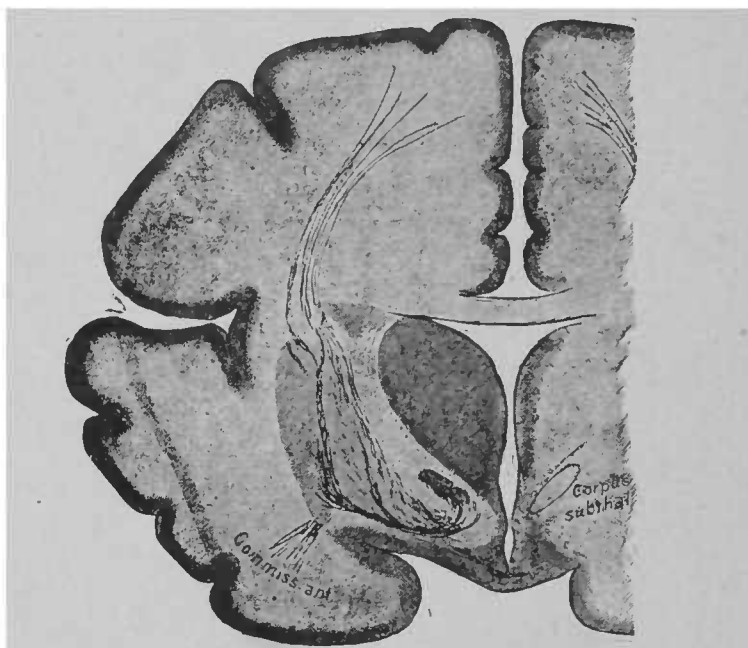


FIG. 2. — Coupe frontale, pratiquée par l'extrémité postérieure de la scissure de Sylvius sur le cerveau d'un fœtus de neuf mois. Les fibres à myéline sont teintées en noir. Elles se distinguent sur le cerveau normal par leur couleur blanche de la couche sous-jacente qui a une couleur grise \*.

L'examen minutieux de l'étendue de cette atrophie a permis de tirer quelque conclusion sur la position des terminaisons centrales des nerfs ainsi séparés.

Vous voyez donc quelle est l'importance des méthodes employées dans l'étude du trajet des fibres. J'ajouterai que l'ancienne méthode de dissociation est encore à l'heure actuelle maintes fois utilisée

\* *Corpus subthal.*, corps sous-optique.



(Meynert, Henle). Elle a été perfectionnée par le fils de Stilling et rendue plus facilement praticable, grâce à une macération du tissu connectif dans l'acide acétique, avant de dissocier.

Les études d'*anatomie comparée* ont valu beaucoup de documents à la morphologie générale du système nerveux central, mais relativement peu à la science du trajet des fibres. C'est particulièrement en étudiant le cerveau des poissons et des amphibiens qu'on a cherché à résoudre certaines questions d'une importance capitale. Leuret et Gratiolet, Meynert, Gottsche, Fritsch, Miélucho-Maclay, Rabl-Rückhard, Rohon, Stieda, Freund, etc. se sont

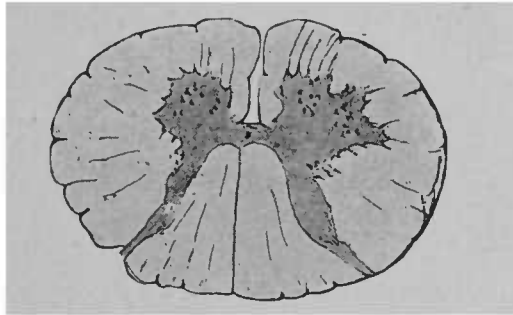


FIG. 3. — Coupe de la moelle cervicale chez un homme de quarante-cinq ans, venu au monde avec une amputation de l'avant-bras gauche, réduit à un moignon.

particulièrement distingués dans leurs recherches sur l'anatomie comparée du cerveau.

Quant aux connaissances que nous possédons sur l'*embryogénie* des centres en question, nous les devons surtout à Kölliker, His, Tiedemann, Reichert, v. Mihalkovics, Götte, Dursy, Löwe, Shaw, Kollmann et Balfour.

L'*histologie* des centres nerveux a fait de grands progrès, grâce à la plupart des auteurs précités. Indépendamment de ces derniers, je pourrais encore vous citer les noms de Betz, Ball, Rindfleisch, Stricker et Unger, M. Schultze, C. H. Mayor, Arndt, Bevan Lewis, Butzke, Jung et Fleischl, A. Key et G. Retzius,

Obersteiner, Jolly, sans épuiser la liste si longue de ceux qui ont contribué de tout leur zèle au progrès de cette partie difficile de l'histologie. Les rapports des cellules ganglionnaires et des fibres nerveuses ont été très bien établis, en 1850, par Rodolphe Wagner.

A certaines époques, on s'est efforcé de rassembler toutes les notions que l'on avait sur la fine anatomie du système nerveux central dans une description schématique. Les plus anciennes descriptions schématiques que je connaisse se trouvent dans le traité de Descartes, *De l'homme*, traité qui parut en 1662.

Parmi les travaux relatifs à ces exposés, je signalerai surtout les schémas que Kölliker, Ludwig, Bidder et Leydig ont faits à propos de la moelle, sans oublier le célèbre schéma de B. Stilling. Les descriptions de Meynert (moelle épinière jusqu'aux tubercules quadrijumeaux), de Aeby et de Flechsig (système nerveux central) embrassent une bien plus grande étendue.

Messieurs, dans les leçons suivantes, je vous invite à ne considérer en plusieurs lieux les mots et les figures que comme une sorte de schéma. Vous ne poursuivez qu'un but : c'est de vous représenter le plus clairement possible les faits réellement acquis sur le trajet des fibres dans les centres nerveux. Quant aux points où les controverses sont multiples et ne peuvent encore figurer dans le plan général, je ne fais que les effleurer ; j'ai omis beaucoup de détails. Partout où je l'ai pu, je n'ai pas sèchement tracé les grandes lignes de l'anatomie pure, j'ai encore signalé les faisceaux, dont l'existence a été confirmée par des faits pathologiques dûment observés. Un schéma n'est pas toujours et partout la représentation d'un trajet de fibres ; ce n'est assez souvent que la représentation graphique de conclusions qu'on a pu tirer de nombreuses observations.

Un schéma n'est qu'un édifice fragile, il doit tôt ou tard être amélioré ; il faut souvent qu'on renverse et qu'on rebâtisse chaque partie

isolée. On a contesté le droit de construire des schémas dans un domaine où tant de lacunes sont apparentes, dans ce domaine où s'édifie la science de la structure des centres nerveux. Permettez-moi de dire avec Burdach, qui écrivait en 1819 : « Rassembler une série de pièces ne constitue pas un but exclusif et nécessaire. Toutes les fois qu'une nouvelle masse de documents est acquise, nous devons viser au but de les adjoindre à l'édifice commun. Là est le moyen de ne pas comprimer l'essor de l'esprit de recherches et de progrès ; à considérer le tout dans son ensemble, nous apprenons à voir et reconnaître les lacunes de nos connaissances, quelles sont les directions que la recherche et l'observation doivent suivre dans l'avenir. Puissent les tentatives faites pour élever un pareil édifice se renouveler toujours. Nul ne peut progresser s'il ne veut être utile à la science. »

---

## DEUXIÈME LEÇON

### FORMES ET RAPPORTS GÉNÉRAUX DU CERVEAU

Bien que ces leçons ne s'adressent pas à des commençants, mais à des auditeurs familiarisés en général avec les formes et les rapports principaux du cerveau, il ne sera pas inutile de faire revivre aujourd'hui à votre esprit l'image nette et précise de ces rapports et formes. Les lignes et les traits de la carte, où nous marquerons ultérieurement tous les points, toutes les voies qui sont de quelque importance, seront définitivement fixés, grâce à une courte évocation des connaissances antérieurement acquises.

De bonne heure on remarque sur le tube médullaire de l'embryon, à la place où le cerveau doit se développer, trois dilatations ampulliformes, d'où vont sortir par segmentation une quatrième division, et par végétation de la vésicule antérieure, une cinquième division, qui constitueront le cerveau antérieur (production secondaire). Ces cinq vésicules se nomment : *cerveau antérieur*, *cerveau intermédiaire*, *cerveau moyen*, *cerveau postérieur*, *arrière-cerveau* (fig. 4).

La vésicule cérébrale antérieure se divise en deux moitiés (*hémisphères*) par suite d'une invagination qui se produit sur sa face supérieure et dans le sens longitudinal; elle s'accroît plus tard par sa face postérieure et recouvre progressivement la plupart des

vésicules. Finalement, elle se place comme une valvule au-dessus du cerveau intermédiaire (*couche optique*), du cerveau moyen (*tubercules quadrijumeaux*) et du cerveau postérieur (*cervelet et protubérance annulaire*) (fig. 5).

Il existe naturellement des communications entre les cavités des diverses vésicules cérébrales (cavités qui plus tard porteront le nom

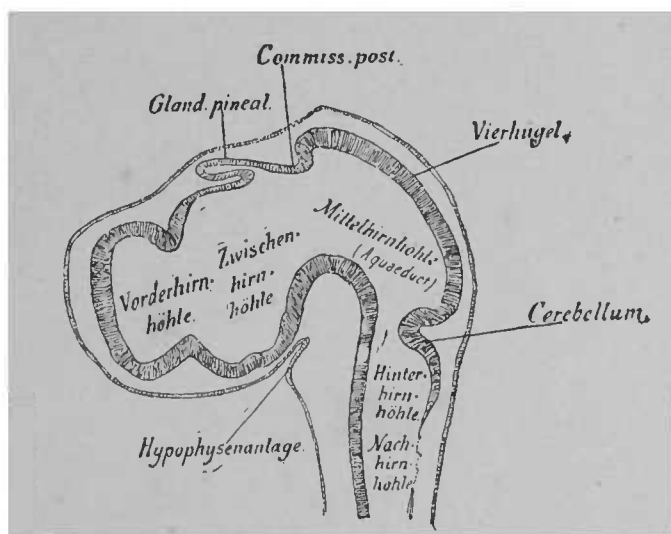


FIG. 4. — Coupe longitudinale de la tête d'un embryon de poulet, de quatre jours et demi. Les cinq vésicules cérébrales sont nettement délimitées les unes des autres. Sur le toit du cerveau intermédiaire est un renflement qui constituera la glande pinéale. L'épithélium du palais s'invagine vers la base du cerveau et forme ainsi le premier rudiment d'une partie de l'hypophyse. (D'après MIHALKOVICS.) \*

de *ventricules du cerveau*), en dépit de cette rétroflexion de la vésicule antérieure.

L'invagination de la vésicule cérébrale antérieure, en créant deux hémisphères, produit aussi une division des *ventricules* en un *ventricule moyen* et en deux *ventricules latéraux*.

\* *Vorderhirnhöhle*, cavité du cerveau antérieur. — *Zwischenhirnhöhle*, cavité du cerveau intermédiaire. — *Mittelhirnhöhle*, cavité du cerveau moyen. — *Hinterhirnhöhle*, cavité du cerveau postérieur. — *Nachhirnhöhle*, cavité de l'arrière-cerveau. — *Hypophysenanlage*, ébauche de l'hypophyse (corps pituitaire). — *Vierhügel*, tubercules quadrijumeaux.

La coupe frontale du cerveau d'un embryon humain, représentée dans la figure 6, montre cette disposition.

Remarquez encore sur cette coupe un autre rapport important. Sur le plancher du cerveau antérieur existe un épaississement de la paroi du cerveau. C'est la première ébauche du *corps strié*. Quant à la première couche de la paroi cérébrale, qui plus tard donne naissance aux fibres nerveuses du cerveau, elle est déjà

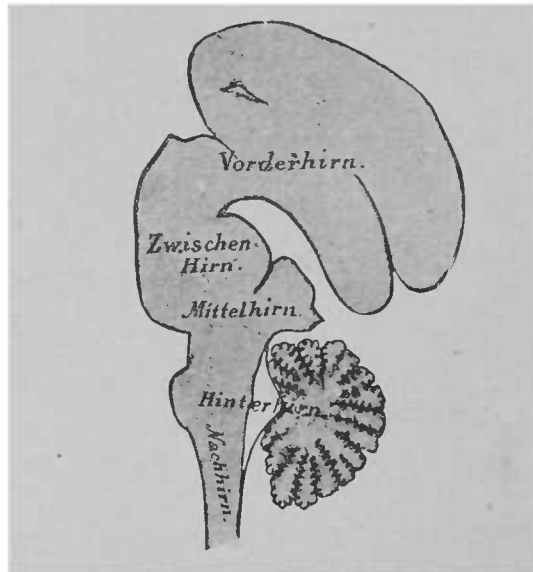


FIG. 5. — Coupe longitudinale du cerveau d'un chat nouveau-né; le cerveau intermédiaire et le cerveau moyen sont recouverts par le cerveau antérieur. Grossissement 1:2\*.

ébauchée, et vous voyez qu'elle se prolonge aussi dans le corps strié. En fait, les fibres nerveuses ne proviennent pas, plus tard, exclusivement du cortex cérébral, mais aussi des parois internes et externes du corps strié.

Beaucoup de fibres nerveuses, qui prennent naissance dans le cerveau antérieur et se rendent à des portions des centres nerveux plus profondément situées, doivent traverser, pour y arriver, le corps strié. Aussi le corps strié est-il divisé par les masses de

*Vorderhirn*, cerveau antérieur. — *Zwischenhirn*, cerveau intermédiaire. — *Mittelhirn*, cerveau moyen — *Hinterhirn*, cerveau postérieur. — *Nachhirn*, arrière-cerveau.

fibres qui le traversent en deux parties : l'une externe, l'autre interne. On a nommé la première *noyau lenticulaire* (*nucleus lentiformis*), la seconde *noyau caudé* (*nucleus caudatus*). La masse de fibres nerveuses, située entre ces deux noyaux, a reçu le nom de *capsule interne*. Chez l'embryon de quatre mois, la

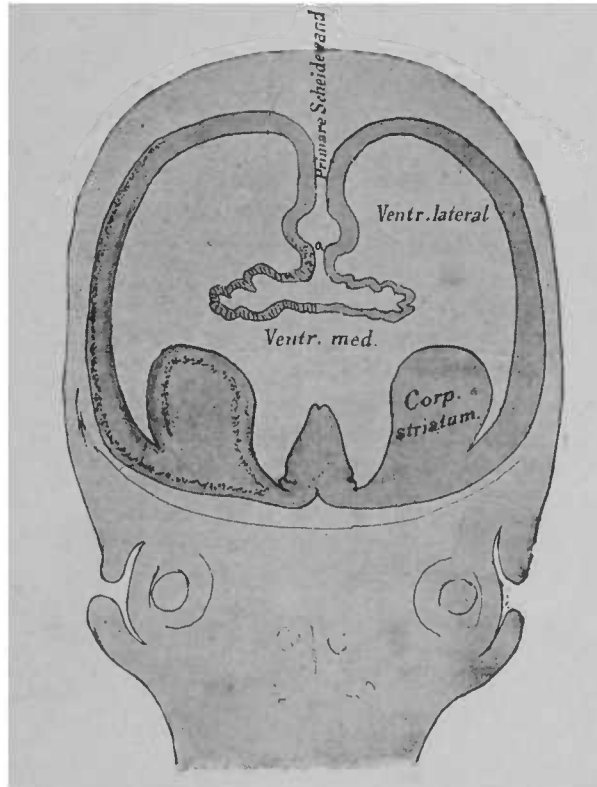


FIG. 6. — Coupe frontale du crâne d'un embryon humain de deux mois et demi, montrant l'invagination de la vésicule cérébrale antérieure (quelque peu schématisée) et l'ébauche du corps strié. Observer la continuation de l'écorce cérébrale dans le corps strié, où elle tapisse les parois externe et interne \*.

division du corps strié est déjà très nette; toutefois ses rapports avec la couche corticale des hémisphères ne se voient déjà plus; le noyau lenticulaire et le noyau caudé apparaissent sous forme de masses grises isolées (fig. 7).

\* *Primäre Scheidewand*, septum primordiale. — *Corp. striatum*, corps strié.

Le corps strié est contigu à la base des hémisphères sur toute la longueur. En arrière, toutefois, il est rétréci et il ne reste en défi-

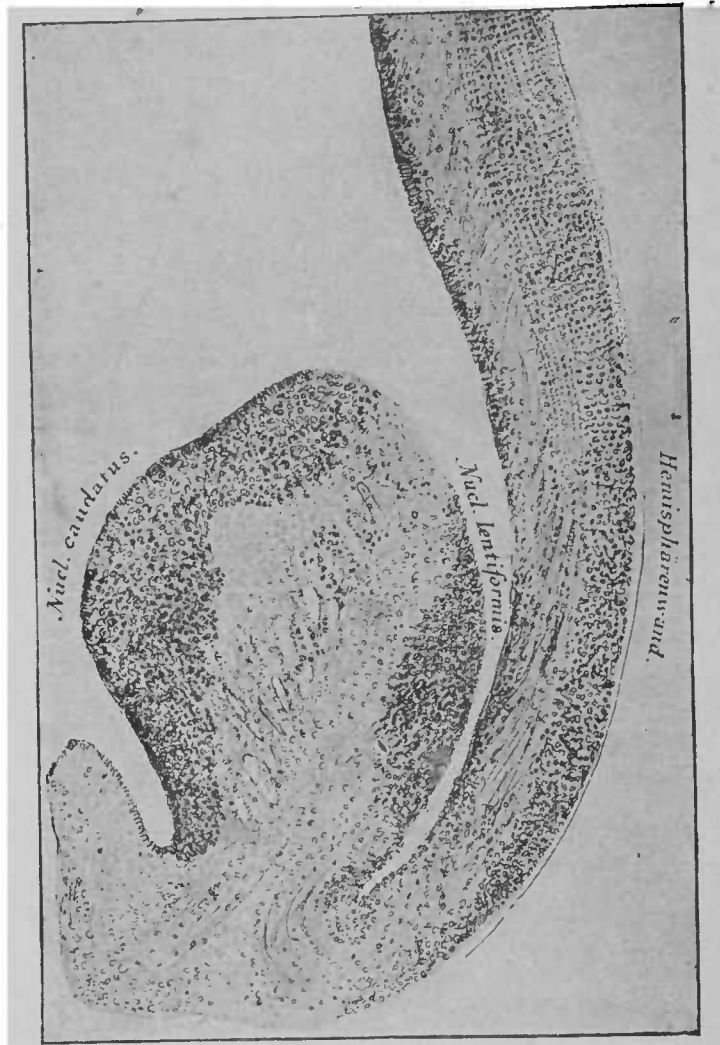


FIG. 7. — Coupe frontale du corps strié d'un embryon humain de seize semaines. Entre le noyau caudé et le noyau lenticulaire est la capsule interne, où se rendent des fibres extérieures, provenant de la paroi des hémisphères. A remarquer la disposition des cellules et le trajet des fibres nerveuses dans cette paroi des hémisphères

nitive que la portion interne, dont l'existence est très visible, et qu'on rencontre sur toutes les coupes transversales du cerveau;

*Hemisphärenwand*, paroi des hémisphères. — *Nucl. lentiformis*, noyau lenticulaire. — *Nucl. caudatus*, noyau caudé.



cette portion est désignée sous le nom de *queue du noyau caudé*. La portion externe, le noyau lenticulaire, est bien plus petite. Le noyau caudé, comme vous le voyez, s'avance en toute liberté dans le ventricule. Tout d'abord, le noyau lenticulaire est aussi indépendant; mais à un stade ultérieur de la vie embryonnaire, la fente étroite qui le sépare de la paroi des hémisphères diminue tellement qu'il est difficile d'en démontrer l'existence. Pourtant il est toujours possible, même chez l'adulte, de séparer la paroi des hémisphères du bord externe du noyau lenticulaire, sans produire la rupture

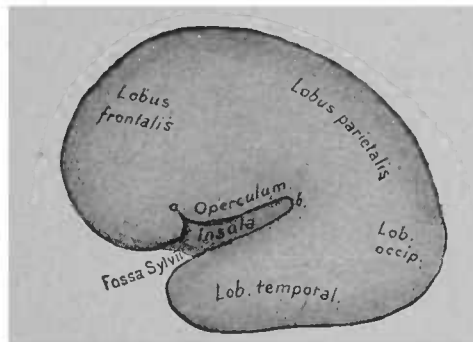


FIG. 8. — Cerveau d'un embryon humain arrivé au quatrième mois de la vie intra-utérine.

des fibres nerveuses. Dans le cerveau complètement développé, la place jadis occupée par cette fente arrive même à être parfois d'une importance considérable. C'est là, en effet, que se produisent de préférence les hémorragies cérébrales et la masse sanguine remplit, lorsqu'elle n'est pas trop considérable, l'espace qui existe entre les parois des hémisphères et le segment externe du noyau lenticulaire.

Lorsque les formes générales du cerveau antérieur sont ébauchées, celui-ci offre l'aspect représenté par la figure précédente (fig.8). Il s'est accru par sa partie postérieure et s'est recourbé par sa partie inférieure. Là où le corps strié s'avance à l'intérieur, dans la cavité des hémisphères, la paroi externe n'est pas aussi étendue

que vers les autres parties du cerveau antérieur. Aussi est-il apparu ou plutôt resté une dépression en rapport avec la périphérie, la *scissure* ou *fosse de Sylvius*. Des lors on peut distinguer facilement sur les hémisphères un lobe frontal ou antérieur, un lobe occipital ou postérieur, et entre les deux un lobe pariétal. La portion de la paroi des hémisphères située au-dessous de la scissure de Sylvius se nomme lobe temporal. A l'intérieur, les hémisphères présentent des espaces creux et les cavités ventriculaires s'adaptent naturellement à la forme générale du cerveau. On a nommé la partie ventriculaire qui se trouve dans le lobe frontal *corne antérieure*; celle qui est située dans le lobe occipital *corne postérieure*; et la partie ventriculaire du lobe temporal, *corne inférieure*.

Dans le cours de ces leçons, nous apprendrons à connaître d'autres faits de l'embryogénie. Nous avons actuellement l'intention d'aborder l'étude des formes et rapports généraux, tels qu'ils s'offrent sur un hémisphère complètement développé.

Soit un cerveau frais reposant sur sa base. La grande scissure cérébrale qui sépare les hémisphères, la scissure de Sylvius, qui commence au point d'origine du lobe temporal, se reconnaissent facilement. Comme le cerveau antérieur a recouvert la plupart des autres parties du cerveau (voir fig. 5), on peut découvrir ces dernières parties par derrière, en enlevant les hémisphères, qu'on sépare ainsi du reste du cerveau; ce moyen, tout en permettant d'enlever et d'isoler ces parties, offre également l'avantage de rendre plus facilement visibles les ventricules latéraux et le corps strié. Tenons-nous donc à ce mode de préparation.

Le couteau, mené horizontalement, traverse toujours simultanément les deux hémisphères et en sépare des lames d'une épaisseur de 2 à 3 millimètres. La première et la seconde de ces lames renferment très peu d'écorce grise et relativement peu de la

substance blanche qu'entoure la substance grise; mais déjà dans la troisième lame, on a des deux côtés une grande étendue de substance blanche, isolée au milieu des hémisphères, le *centre ovale* (fig. 9). Le centre ovale est parcouru par tous les systèmes de

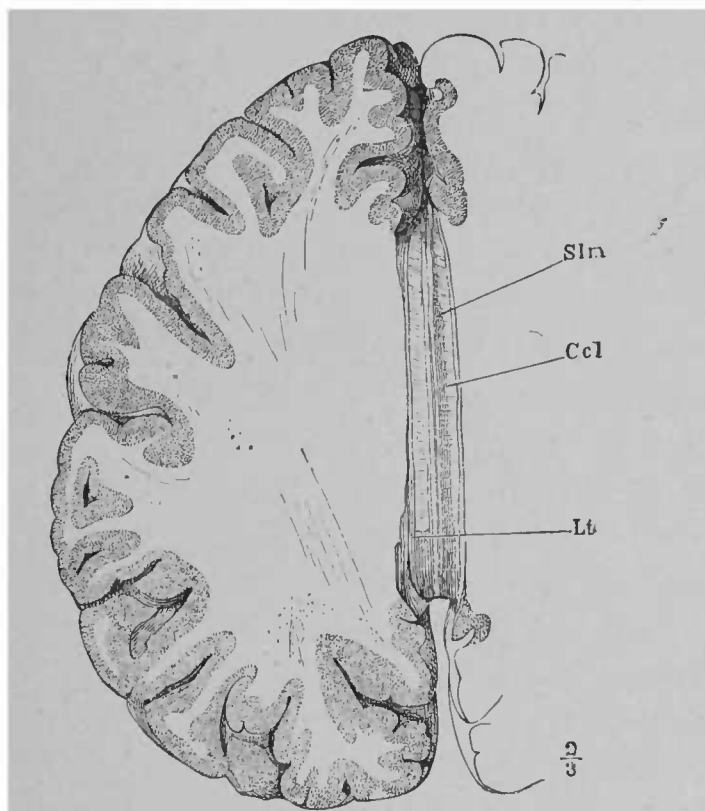


FIG. 9. — Cerveau antérieur vu par en haut. Les hémisphères ont été enlevés au niveau du corps calleux (*Ccl*, corps calleux). L'espace blanc qui s'étend entre *Ccl* et l'écorce grise est le centre ovale. *Lt*, *ligamentum tectum*, partie de l'écorce cérébrale avoisinant le corps calleux; *Slm*, stries longitudinales internes, faisceaux longitudinaux de fibres blanches, qui s'entrelacent à plusieurs reprises sur la ligne médiane du corps calleux. D'après HENLE.

fibres, qui partant de l'écorce, se dirigent en bas et par une partie des fibres nerveuses qui unissent entre elles diverses portions de l'écorce. Quand on observe la figure 6, on s'attend, sur une coupe de plus grande étendue, à n'être séparé des ventricules, au milieu et entre les deux hémisphères, que par une mince couche épithé-

liale. Il n'en est rien. A une période ultérieure de la vie embryonnaire, d'épaisses masses de fibres nerveuses s'étendent transversalement au-dessus des ventricules d'un hémisphère à l'autre (point *a* sur la fig. 6). Aussi on ne rencontre pas, au fond de la grande scissure interhémisphérique, les ventricules, mais le *corps calleux*, c'est-à-dire la masse des fibres transversales. Le corps calleux est dès lors et définitivement divisé en deux moitiés latérales; quant à la substance blanche restée au-dessus des ventricules, elle est écartée, coupée en avant et en arrière. En outre, on peut voir que le corps calleux adhère par sa face inférieure à de minces faisceaux de fibres blanches, qui s'étendent au-dessus de la cavité ventriculaire en avant et en arrière et s'enfoncent dans la profondeur des ventricules. Ils appartiennent au trigone cérébral ou voûte à trois piliers (*fornix*). Lorsqu'on les a divisés et sectionnés, la cavité des hémisphères est mise à nu, ou plutôt elle n'est recouverte que d'un mince tissu, riche en vaisseaux sanguins.

On voit alors en avant, émergeant du plancher des ventricules, le *noyau caudé*; plus en arrière, on remarque des parties qui n'appartiennent plus aux hémisphères, mais au cerveau intermédiaire (*couche optique*) et au cerveau moyen (*tubercules quadrijumeaux*). En arrière du cerveau moyen apparaît le toit du cerveau postérieur, le *cervelet*. Les ventricules eux-mêmes n'ont plus la structure simple que vous leur avez reconnue sur le cerveau embryonnaire. La cavité de la vésicule cérébrale antérieure, comme nous l'avons dit plus haut, a été divisée de bonne heure par l'invagination de son toit en deux cavités secondaires, les *ventricules latéraux*. Plus tard, se forme aux dépens des parties du tissu, qui proviennent de la portion antérieure de la paroi, où se produit l'invagination, une cloison persistante entre les cavités des hémisphères. Cette cloison se nomme *septum lucidum*, elle

renferme dans sa partie postérieure le pilier antérieur du trigone cérébral. Naturellement, cette paroi qui s'est placée au milieu, sur la ligne de communication entre la vésicule cérébrale antérieure

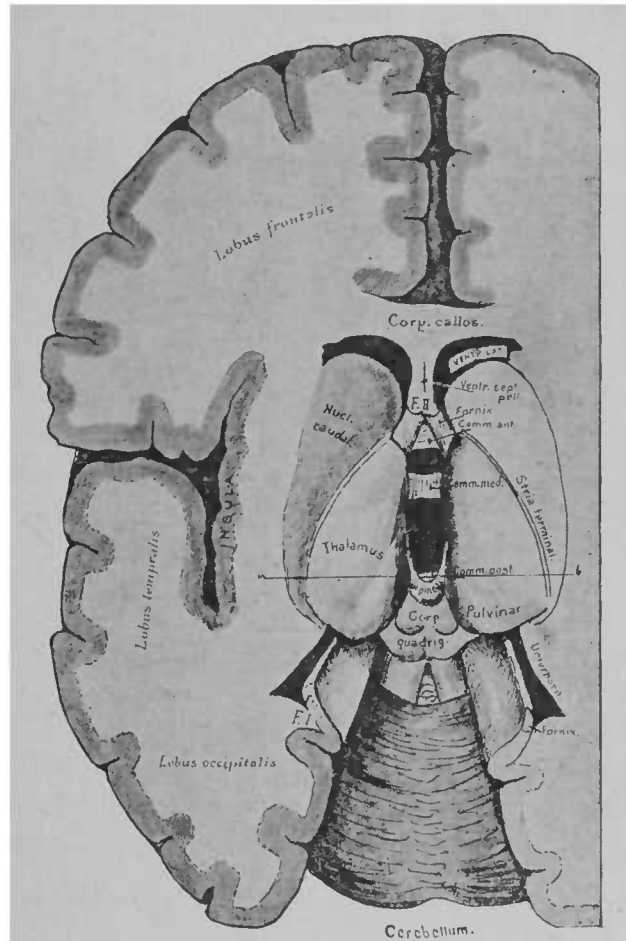


FIG. 10. — Cerveau vu d'en haut, ouvert par une coupe horizontale. Les deux hémisphères ont été un peu écartés l'un de l'autre.

et la vésicule cérébrale intermédiaire (rapportez-vous toujours, Messieurs, à la figure 10), amène la division de cette voie de communication en deux : l'une qui conduit à droite et l'autre qui con-

\* Corp. callos., corps calleux. — Fornix, trigone cérébral. — Stria terminalis, strie séparant la couche optique du noyau caudé. — Unterhorn, corne inférieure du ventricule latéral. — Thalamus, couche optique. — Nucl. caudat., noyau caudé. — Cerebellum, cervelet.

duit à gauche, en dehors du trigone, dans les ventricules latéraux. Ces voies de communication se nomment *trous de Monro*. Imaginez, sur la figure 10, toute la partie située entre les noyaux caudés uniformément teintée en noir (c'est la cavité ventriculaire) et vous aurez la disposition primitive de la période foetale, c'est-à-dire une communication continue entre la cavité du cerveau antérieur (où se trouvent actuellement les ventricules latéraux), et la cavité du cerveau intermédiaire (ventricule moyen), espace creux situé entre les couches optiques. Les deux feuilletts qui, en s'invaginant, ont formé le *septum lucidum*, laissent entre eux un petit espace creux, reste de la scissure cérébrale primaire : c'est le *ventricule du septum lucidum*.

Le long du bord interne et inférieur de la portion invaginée des hémisphères est un faisceau de fibres blanches assez épais, le *trigone cérébral (fornix)*. Il part de la limite du cerveau antérieur et intermédiaire, s'élève de la profondeur du ventricule, à droite et à gauche, franchit ensuite le cerveau intermédiaire et arrive à l'extrémité du lobe temporal. Quand on enlève le corps calleux, on enlève aussi la partie moyenne de la voûte à trois piliers. Alors on ne voit plus en avant, tout près du *septum lucidum*, que la portion ascendante de l'arc décrit par les fibres du trigone (*piliers du trigone = crura fornicis*), et en arrière la portion descendante, bandelette blanche, qui limite à l'intérieur et le long du bord des hémisphères, le lobe temporal. Si vous réunissez sur la figure 10 les points F' et F'' par un arc de cercle à courbure peu prononcée, passant au-dessus de la couche optique, vous aurez le trajet du trigone. Sur la coupe longitudinale et médiane du cerveau d'un embryon (fig. 11), le trajet du trigone cérébral vous paraîtra très net. Vous voyez en arrière du noyau caudé, sur une préparation de cerveau, la couche optique. Elle appartient déjà au cerveau intermédiaire, aux dépens des parois

duquel la couche optique est formée en grande partie. L'espace creux qui s'étend entre les deux couches optiques, c'est-à-dire le ventricule moyen, est le reste de la cavité primordiale de la vésicule cérébrale intermédiaire. Le toit primitif ne se retrouve plus que dans quelques restes, dont le plus important est la *glande pinéale*. La figure 4 nous a montré comment la glande pinéale provenait du toit du cerveau intermédiaire par végétation. La *commissure postérieure*, située en arrière de la glande pinéale, doit aussi sortir du toit du cerveau intermédiaire. Tout le reste, qui recouvrait autrefois la face supérieure de la vésicule cérébrale inter-

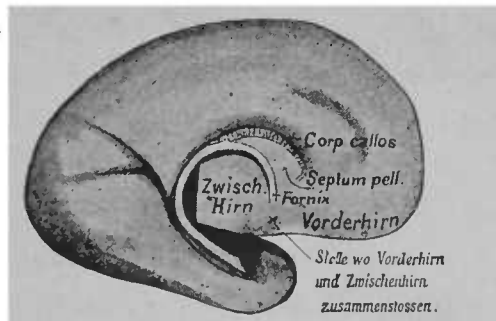


FIG. 11. — Face interne de l'hémisphère embryonnaire représenté sur la figure 8; on voit le bord interne et inférieur de l'hémisphère, qui s'est épaissi pour constituer la bandelette blanche du trigone. Toutefois cette bandelette ne contient des fibres blanches qu'après la naissance.

médiaire, n'existe plus que sous la forme d'un épithélium mince tapissant une membrane vasculaire qui recouvre elle-même le ventricule moyen. Le plancher du cerveau intermédiaire, en rapport en avant avec le plancher du cerveau antérieur (lame unissante embryonnaire), en arrière avec le cerveau moyen, se compose de substance grise, descendant comme un entonnoir vers la base du crâne. Cette portion de substance grise se nomme *tuber cinereum* et la cavité même *infundibulum* (*Trichter*). On

<sup>o</sup> *Septum pell.*, septum lucidum, cloison transparente. — *Fornix*, trigone cérébral, voûte à trois piliers. — *Vorderhirn*, cerveau antérieur. — *Zwisch. Hirn*, cerveau intermédiaire. — *Stelle wo Vorderhirn und Zwischenhirn zusammenstossen*, point de rencontre du cerveau antérieur et du cerveau intermédiaire.

ne peut la voir sur la figure 10, mais elle se voit très bien sur la coupe médiane de la figure 44. A son extrémité inférieure, le *tubercinereum* s'unit avec une végétation de la membrane muqueuse de l'arrière-bouche (voir la figure 4) croissant au devant d'elle. Plus tard cette végétation se sépare du pharynx et reste dans la cavité crânienne où, unie avec l'extrémité inférieure du *tubercinereum*, elle forme le *corps pituitaire* ou *hypophyse*, organe irrégulièrement sphérique, de la grosseur d'une cerise, qui se rattache à la base du cerveau intermédiaire par un mince pédicule (*tige du corps pituitaire*).

La couche optique est plus ou moins séparée du noyau caudé par un faisceau de fibres nerveuses, qu'on nomme *strie terminale* (*stria terminalis*). Un simple regard sur les figures vous renseignera mieux que ne le ferait une description sur la forme de ces deux ganglions. La masse grise de la couche optique est couverte de fibres blanches (*stratum zonale*), qui se rendent en partie au nerf optique. Un des points d'origine principaux de nerf est formé par un renflement situé à la partie postérieure de la couche optique, le *pulvinar*. C'est de ce ganglion et de deux éminences, qui se trouvent sur le côté inférieur (*corps genouillé interne et externe*), que paraît provenir le nerf optique, à un examen purement macroscopique; et en fait, l'examen microscopique a démontré que le nerf optique en reçoit réellement plusieurs fibres nerveuses. Entre les couches optiques s'étend une lame grise mince, la *commisure grise*, que j'ai toujours rencontrée lorsque j'ai enlevé le cerveau avec prudence.

Les faisceaux de fibres nerveuses, issus des hémisphères, qui se trouvaient entre ces hémisphères et le cerveau intermédiaire, émergent en grande partie de la masse cérébrale, au delà du cerveau intermédiaire et constituent ensuite deux cordons épais, qui se trouvent libres à la face inférieure de la division suivante du



cerveau, c'est-à-dire le cerveau moyen. L'ensemble de ces faisceaux porte le nom de *pédoncules du cerveau*.

Du toit de la *vésicule cérébrale moyenne*, proviennent les *tubercules quadrijumeaux*; aux dépens des parties latérales et du plancher se sont développées certaines parties que nous étudierons plus tard.

Quand le cerveau est ouvert par en haut (c'est ce que nous avons fait dans le cas actuel), on ne voit du corps strié que le segment interne ou noyau caudé; le segment externe ou noyau lenticulaire est situé plus profondément et se trouve recouvert par des masses de fibres qui passent au-dessus de lui et se rendent dans la capsule interne. On pourrait apercevoir ce segment externe si l'on se dirigeait dans la profondeur, en dehors du noyau caudé. Mais vous vous rendrez mieux compte de sa forme sur une coupe frontale et transversale du cerveau, pratiquée au point même où, sur la figure 10, en arrière de la portion la plus épaisse (tête) du noyau caudé, commence la couche optique, par conséquent en arrière et tout près des piliers antérieurs du trigone (fig. 12).

Il n'est pas difficile de s'orienter sur une telle coupe, si vous vous rappelez les rapports représentés sur la figure 6. La paroi cérébrale est essentiellement plus épaisse qu'à l'époque fœtale; du plancher s'élève encore dans la cavité ventriculaire, comme sur la coupe primitive, le corps strié. La fente externe a maintenant changé de place, sa direction peut être représentée par la direction de la ligne ponctuée (à droite).

Dans la profondeur de la grande scissure interhémisphérique, le ventricule est recouvert, comme vous le voyez, par les fibres transversales épaisses du corps calleux. Au corps calleux arrivent de la profondeur les deux pédoncules du trigone, qui laissent libre le ventricule du *septum lucidum* situé entre les deux minces feuilletts de la cloison transparente. Les pédoncules péné-

trent dans un espace libre, le ventricule latéral, limité en dehors par le corps strié. Vous voyez là justement comment le corps strié est traversé par les masses considérables de fibres nerveuses de la capsule interne et paraît divisé en deux ganglions. Dans le noyau

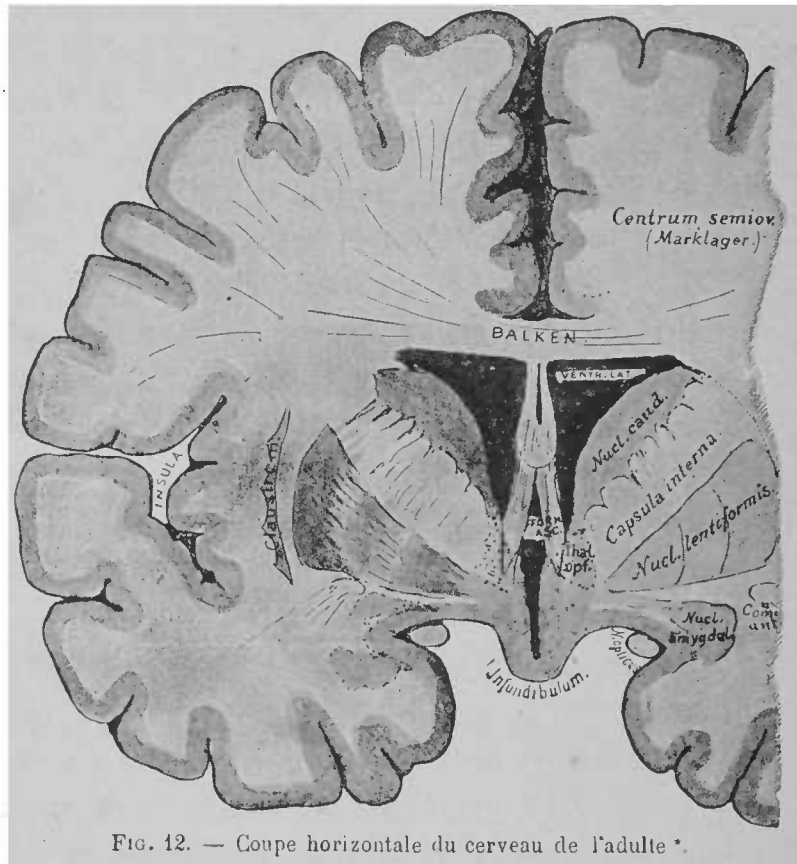


FIG. 12. — Coupe horizontale du cerveau de l'adulte.

lenticulaire ou portion externe du corps strié, vous distinguez facilement trois divisions ; l'externe seule de ces trois divisions, dont la teinte est plus foncée, et qu'on nomme *segment externe* ou *putamen*, doit être regardée avec le noyau caudé comme point

*Centrum semiov. (Marklager)*, centre ovale (substance blanche). — *Balken*, corps calloux. — *Nucl. caudat.*, noyau caudé. — *Nucl. lentiformis*, noyau lenticulaire. — *Nucl. amygdal.*, noyau amygdalien. — *Comm. ant.*, commissure antérieure. — *N. opticus*, nerf optique. — *Thal. opt.*, couche optique. — *Forn. asc.*, pédoncules ascendants (piliers antérieurs) du trigone.

d'origine de fibres nerveuses. La signification des deux segments internes (*globus pallidus*) est encore inconnue. Le *globus pallidus* se compose parfois de trois segments et même plus. En dehors du noyau lenticulaire se trouve une masse grise, mince, située dans le corps des hémisphères : c'est *l'avant-mur* ou *claustrum*. La partie blanche qui se trouve entre le claustrum et le noyau lenticulaire se nomme *capsule externe*. Plus en dehors, on rencontre *l'écorce grise de l'insula de Reil*. La masse grise qu'on trouve sur le plancher du ventricule moyen appartient à la paroi de *l'infundibulum*, au *tuber cinereum*. Cette masse grise et ses dépendances portent le nom de *substance grise du canal encéphalo-médullaire*. Entre les piliers antérieurs du trigone, vous voyez des faisceaux de fibres nerveuses qui unissent entre eux les deux hémisphères et qui forment la *commissure antérieure*. Ces fibres, en traversant le corps strié, se recourbent en arrière. Il en résulte qu'on rencontre encore une fois la coupe transversale de ces fibres, au-dessous et tout près du noyau externe du noyau lenticulaire. (Voir fig. 12, à droite.)

Je ne saurais trop vous recommander, Messieurs, de chercher sur un cerveau frais, toutes les parties que je vous ai mentionnées dans cette leçon, et de vous rendre compte de leurs positions par des préparations personnelles. La description que vous ai faite oralement, avec démonstration sur les figures, servira à vous guider ; toutefois elle ne peut remplacer ce que vous gagnerez à l'étude des préparations fraîches.

Permettez-moi de vous dire encore quelques mots sur les différences de couleur que vous avez remarquées aujourd'hui sur nos préparations de cerveau.

Le tissu cérébral est formé de substance nerveuse et de substance connective. Le tissu connectif est représenté d'abord par les gaines des nombreux vaisseaux qui pénètrent partout dans le cerveau et constituent un système sanguin considérable, puis par

la névroglie<sup>1</sup>, qui se compose de fines cellules munies d'une série de minces prolongements, anastomosés avec ceux des cellules voisines, de manière à former un feutrage serré (fig. 13). On peut comparer cet assemblage de cellules à un amas de fruits de bardane agglomérés, parcouru par quelques cordons plus épais, les parois des vaisseaux. Dans les espaces libres qu'on trouve entre les faisceaux de fibres névrogliales, sont les fibres nerveuses.

La substance nerveuse se compose : 1° de cellules ganglionnaires ; 2° de cylindres d'axe libres, issus des cellules ganglionnaires ;




FIG. 13. — Cellules isolées de la névroglie.

3° de fibres nerveuses, formées de cylindres-axes, qui sont entourés de myéline et non de gaine de tissu connectif. En outre, on rencontre dans le cerveau de nombreuses cellules dont on n'a pas encore déterminé la nature connective ou nerveuse.

En général, les parties qui se composent exclusivement de fibres nerveuses à myéline paraissent blanches (substance blanche) ; celles où prédominent la névroglie, les cellules ganglionnaires et les cylindres-axes, paraissent grises (substance grise). La substance grise est plus riche en vaisseaux sanguins que la substance blanche. Vivante, elle se comporte à l'égard des réactifs sensibles comme un corps faiblement acide.

<sup>1</sup> Il est probable que la névroglie appartient au tissu épithélial ; son développement paraît confirmer cette supposition.

La solution rouge foncé de flavo-purpurine devient jaune doré par la moindre trace d'acide. Si l'on injecte le pigment rouge dans les veines d'un animal vivant, partout la substance grise du cerveau devient jaune, car sa réaction acide produit de l'alizarine, de couleur jaune. Des recherches entreprises avec la collaboration de M. R. Kühne nous ont démontré que la globuline chimiquement pure, la myosine et le sérum albumine se comportaient vis-à-vis de ce pigment comme la substance grise.

---

## TROISIÈME LEÇON

### CIRCONVOLUTIONS ET SILLONS DU CERVEAU

Il n'y a pas encore longtemps, les anatomistes et les médecins prenaient peu ou pas d'intérêt à l'étude de la forme et de la disposition de la face supérieure du cerveau ; peu de temps s'est écoulé depuis que l'ordre a été apporté dans ce chaos indescriptible des circonvolutions du cerveau, depuis que des figures exactes ont remplacé les antiques dessins, dont un auteur disait avec raison qu'ils représentaient plutôt un plat de macaronis qu'un cerveau. Pour le cerveau humain spécialement, l'intérêt est devenu très vif quand la physiologie et récemment la pathologie eurent montré les formes variées que prennent des irritations, des extirpations, des maladies, suivant que l'une ou l'autre des circonvolutions de la face supérieure des hémisphères sont intéressées.

Aussi est il absolument nécessaire que nous connaissions exactement la disposition des circonvolutions et le trajet des sillons qui les sépare. Toutefois, ce n'est pas uniquement par la description et les figures que je réussirai à vous familiariser, comme je le désire, avec leurs formes et leurs rapports. Il est aussi nécessaire que vous ayez en main un cerveau, et qu'en suivant ma description, vous étudiez sillon par sillon, circonvolution par circonvolution.

Les hémisphères de forme primitivement lenticulaire s'accrois-

sent, vous le savez, en avant et en arrière. Mais dans la partie médiane, au centre de laquelle se trouve le corps strié, la paroi ne suit pas aussi rapidement cette extension ; elle s'étend davantage et progressivement en profondeur. La dépression superficielle, qui se produit près de la base des hémisphères, se nomme plus tard *fosse* ou *scissure de Sylvius*, et la partie qui se trouve dans la scissure, l'*insula de Reil* (*Stammlappen*) (fig. 14). L'insula est donc cette partie de l'écorce qui est contiguë en dehors aux ganglions du cerveau.

Il est facile de trouver sur un cerveau d'adulte le sillon principal, la fosse ou scissure de Sylvius, et de découvrir dans la profon-

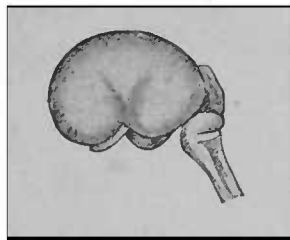


FIG. 14. -- Cerveau d'un embryon humain de treize semaines.

deur, en écartant les deux bords, l'insula qui, vous le verrez dans la suite, est parcourue par un certain nombre de sillons à direction perpendiculaire (fig. 15). Au sixième mois de la vie intra-utérine, la division de la scissure de Sylvius en ses deux branches, l'une antérieure, l'autre postérieure, est déjà très visible. Le reste du cerveau est encore lisse. (Voir fig. 8.)

A partir du sixième mois de la vie intra-utérine, apparaissent sur la face supérieure du cerveau, à la suite d'élévations localisées sur l'écorce des hémisphères, des sillons (*sulci* ou *fissuræ*) qui, dans les mois ultérieurs, s'accusent de plus en plus, de sorte qu'au moment de la naissance, presque tous les sillons et toutes les circonvolutions que doit posséder le cerveau adulte sont nettement figurées.

Les figures suivantes, purement schématiques (fig. 16 et 17), pourront vous guider dans l'étude de la face supérieure du cerveau. Les circonvolutions et les sillons les plus importants, dont la présence est constante, sont seuls indiqués. Le schéma si simple d'Ecker, qui les représente, se grave mieux dans la mémoire qu'une

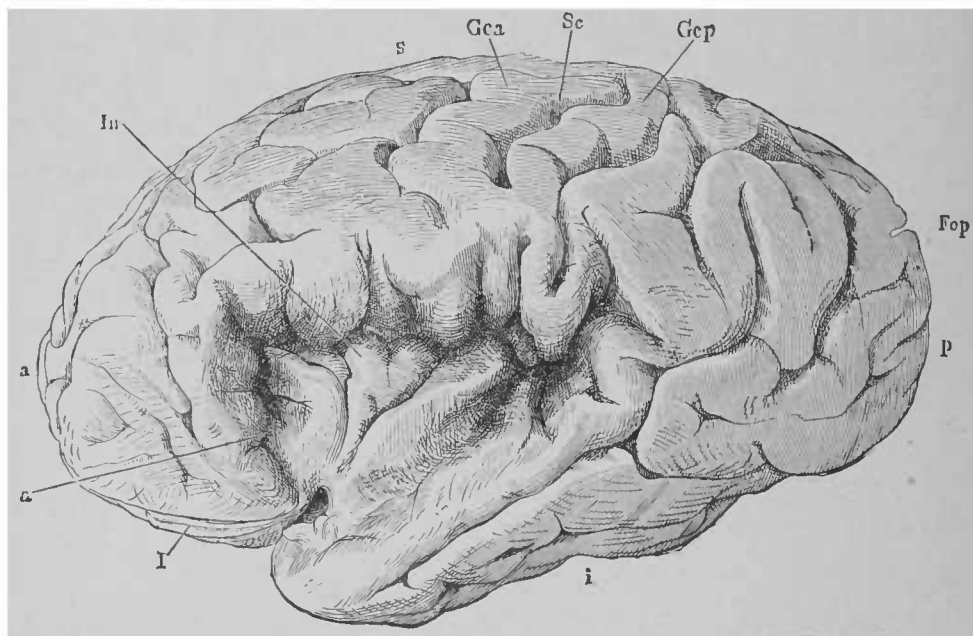


FIG. 15. — Hémisphère gauche; les deux bords de la scissure de Sylvius ont été écartés l'un de l'autre pour montrer les circonvolutions de l'insula *In*. D'après HENLE \*

reproduction exacte de la face supérieure du cerveau où l'on aurait représenté toutes les petites circonvolutions, tous les sillons superficiels dont la présence n'est pas constante, à côté des circonvolutions et sillons principaux, à présence constante. Cherchez en premier lieu la scissure de Sylvius. Elle sépare la plus grande partie du lobe temporal du reste du cerveau. On distingue dans la scissure une branche postérieure, la plus longue, et une branche antérieure, courte, dirigée en haut. La portion du cerveau, qui se

\* *Fla*, branche antérieure de la scissure de Sylvius; *Sc*, sillon central ou de Rolando; *Gca*, circonvolution frontale ascendante ou circonvolution centrale antérieure; *Gcp*, circonvolution pariétale ascendante ou circonvolution centrale postérieure; *Fop*, sillon pariéto-occipital.



trouve au point de réunion des deux branches et recouvre l'insula, se nomme *opercule*. Dans l'opercule commence un sillon important qui, parti de ce point, s'élève de bas en haut jusqu'à la scissure interhémisphérique, mais en est séparé comme de la scissure de

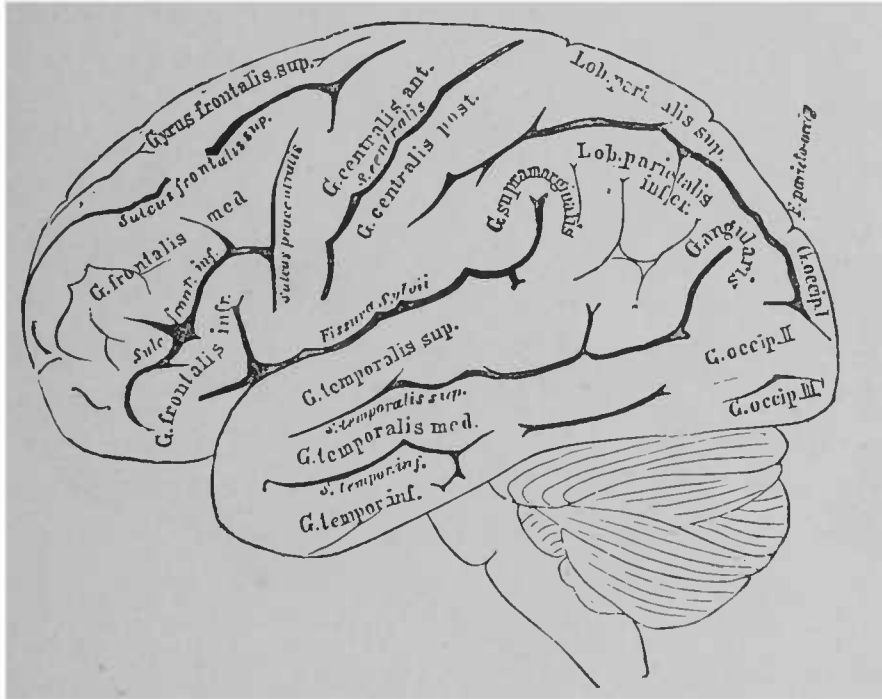


FIG. 16. — Face latérale d'un cerveau (d'après ECKER). Les lobes et les circonvolutions sont indiqués en gros caractères, les sillons et scissures en écriture cursive.

Sylvius par une portion de substance cérébrale. C'est la *scissure centrale* ou de *Rolando*. Vous pouvez la voir sur la figure 16. Elle

*Gyrus frontalis sup.*, circonvolution frontale supérieure. — *Sulcus frontalis sup.*, sillon frontal supérieur. — *G. frontalis med.*, circonvolution frontale moyenne. — *Sulc. front. inf.*, sillon frontal inférieur. — *G. frontalis inf.*, circonvolution frontale inférieure. — *Sulcus præcentralis*, sillon prérolandique. — *G. centralis ant.*, circonvolution frontale ascendante. — *S. centralis*, sillon de Rolando. — *G. centralis post.*, circonvolution pariétale ascendante. — *Fissura Sylvii*, scissure de Sylvius. — *G. temporalis sup.*, circonvolution temporale supérieure ou première circonvolution temporale. — *G. temporalis med., inf.*, circonvolutions temporales moyenne et inférieure ou deuxième et troisième circonvolutions temporales. — *S. temporalis sup., S. temporalis inf.*, sillon temporal supérieur ou sillon parallèle (à la scissure de Sylvius) et sillon temporal inférieur. — *Lob. parietalis sup.*, circonvolution pariétale supérieure. — *Lob. parietalis inf.*, circonvolution pariétale inférieure. — *G. supramarginalis, g. angularis*, plis courbes de la circonvolution pariétale inférieure. — *G. occipit. I, II, III*, première, deuxième, troisième circonvolutions occipitales.

sépare le *lobe frontal* du *lobe pariétal*. La partie du cerveau située au-dessous de la scissure de Sylvius se nomme *lobe temporal*. En avant du sillon de Rolando est située la *circonvolution frontale ascendante*<sup>1</sup>, en arrière du même sillon la *circonvolution pariétale ascendante*<sup>2</sup>. La partie du cerveau qui se trouve en avant de la circonvolution frontale ascendante, c'est-à-dire le lobe frontal, est divisée par deux sillons, le *sillon frontal supérieur* et le *sillon frontal inférieur*, en trois circonvolutions : les *circonvolutions frontales supérieure, moyenne et inférieure*. Ces circonvolutions frontales ne sont pas toujours très bien séparées les unes des autres sur toute la longueur du lobe frontal, car les sillons frontaux, après un court trajet, sont assez souvent interrompus par des portions transversales. Vous trouverez facilement sur un cerveau ces trois parties contiguës du lobe frontal, et vous remarquerez que la circonvolution frontale inférieure, nommée aussi troisième circonvolution frontale, contribue à former l'opercule. Au sillon frontal inférieur s'ajoute très souvent un autre sillon, postérieur et perpendiculaire au premier ; il délimite en avant la circonvolution frontale ascendante et se nomme *sillon prérolandique (sulcus præcentralis)*.

Le lobe temporal est parcouru par plusieurs sillons, dont le trajet est parallèle à la scissure de Sylvius ; ils séparent plus ou moins distinctement les unes des autres une *circonvolution temporale supérieure (première circonvolution temporale)*, *moyenne (deuxième circonvolution temporale)* et *inférieure (ou troisième circonvolution temporale)*. Le plus souvent les deux premières seules sont nettement distinctes sur toute leur longueur.

Examinez maintenant la portion de l'hémisphère située en arrière du sillon de Rolando et au-dessus du lobe temporal ; c'est le *lobe*

<sup>1</sup> Circonvolution centrale antérieure des auteurs allemands.

<sup>2</sup> Circonvolution centrale postérieure des auteurs allemands.

*pariétal*. Dans ce lobe, un sillon, la *scissure interpariétale*, à trajet en arc de cercle, rasant l'extrémité de la scissure de Sylvius et du sillon parallèle, sépare deux circonvolutions : la *circonvolution pariétale supérieure*<sup>1</sup> et la *circonvolution pariétale inférieure*<sup>2</sup>. La circonvolution pariétale supérieure n'est pas séparée de la

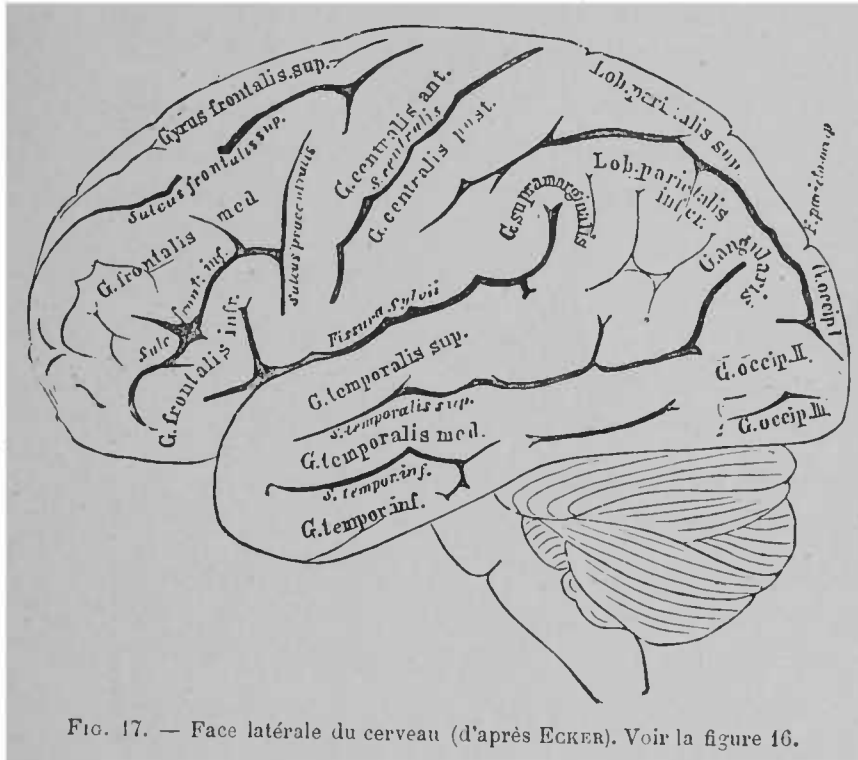


FIG. 17. — Face latérale du cerveau (d'après ECKER). Voir la figure 16.

plus grande partie de la circonvolution pariétale ascendante ; mais il arrive souvent qu'une branche de la scissure interpariétale s'élève vers le bord de la scissure interhémisphérique et diminue considérablement l'anastomose des deux circonvolutions.

La partie de la circonvolution pariétale inférieure qui contourne l'extrémité de la scissure de Sylvius, se nomme *pli courbe* (*gyrus marginalis*<sup>3</sup>), de même que la partie (*gyrus angularis*) qui con-

<sup>1</sup> Lobe pariétal supérieur (*lobus parietalis superior*) des auteurs allemands.

<sup>2</sup> Lobe pariétal inférieur (*lobus parietalis inferior*) des auteurs allemands.

<sup>3</sup> Sur la figure 17, on a écrit *G. supramarginalis*,

tourne l'extrémité supérieure de la scissure parallèle. Le premier se voit facilement sur le cerveau, le second se découvre avec un peu plus de peine. Il se trouve dans l'espace limité en haut par la scissure interpariétale, en bas par l'extrémité supérieure de la scissure parallèle. Cette extrémité est contournée par la partie postérieure du pli courbe.

D'ailleurs ne vous attendez pas, Messieurs, à trouver constamment la scissure interpariétale continue sur tout son trajet. En effet, elle est assez souvent divisée par des portions cérébrales qui se trouvent ordinairement dans son tiers postérieur, en deux et même plusieurs parties. Sa partie postérieure empiète déjà sur le lobe occipital.

La surface externe du *lobe occipital* n'est pas divisée sur tous les cerveaux avec la symétrie que les auteurs ont indiquée : en réalité, on ne trouve pas si facilement les circonvolutions occipitales divisées en première (*circonvolution occipitale supérieure*), deuxième (*circonvolution occipitale moyenne*) et troisième (*circonvolution occipitale inférieure*). Le lobe occipital est souvent divisé, en arrière du lobe pariétal, par un *sillon occipital antérieur*, qui s'élève en arrière, perpendiculairement au pli courbe, *gyrus angularis* (ce sillon n'est pas indiqué sur la figure), en arrière du lobe temporal par un *sillon occipital inférieur* à trajet horizontal, sur le prolongement du sillon temporal inférieur. L'angle que forment entre eux ces deux sillons, parfois confondus, délimite le lobe occipital. En avant et en haut, ce lobe s'anastomose avec le lobe pariétal. Cette anastomose est partagée par la scissure interpariétale, dans le sens longitudinal, en deux circonvolutions de passage.

Quand vous aurez trouvé toutes ces circonvolutions, tous ces sillons, sectionnez le cerveau par le milieu, suivant la grande scissure interhémisphérique, et étudiez la face interne des hémisphères. Permettez-moi de saisir cette occasion pour étudier exacte-

ment la forme de la coupe longitudinale du cerveau; reportez-vous tout d'abord à la coupe du cerveau d'un embryon, arrivé au commencement du sixième mois environ (fig. 18). Vous vous souvenez que, dans la leçon précédente, je vous ai décrit l'invagination du toit du cerveau qui a pour conséquence la formation des hémisphères (fig. 19). En avant du crâne, là où n'existe que le cerveau même, cette portion invaginée descend très bas; mais plus en arrière, là où le cerveau antérieur se trouve au-dessus du cerveau intermédiaire, l'invagination ne peut s'étendre aussi loin, elle ne peut

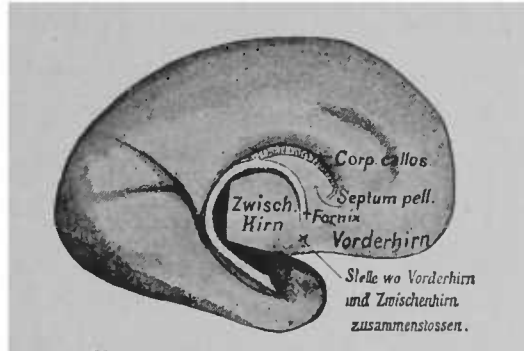


FIG. 18. — Face interne de l'hémisphère embryonnaire représenté sur la figure 8; on voit le bord interne et inférieur de l'hémisphère, qui s'est épaissi pour constituer la bandelette blanche du trigone. Toutefois cette bandelette ne contient des fibres blanches qu'après la naissance \*

naturellement qu'aller jusqu'au toit du cerveau intermédiaire. C'est à peu près au bord antérieur du cerveau intermédiaire que se termine la cloison ou faux des hémisphères, qui délimite en même temps la paroi interne des hémisphères; elle a une forme d'arc de cercle, comme vous le voyez très bien sur la figure précédente (fig. 18). Le bord inférieur de cet arc de cercle, qui doit provenir du point où le cerveau antérieur et le cerveau intermédiaire s'unissent et qu'on peut suivre plus loin sur l'hémisphère, jusqu'à son

\* *Septum pell.*, septum lucidum, cloison transparente. — *Fornix*, trigone cérébral, voûte à trois piliers. — *Vorderhirn*, cerveau antérieur. — *Zwisch. Hirn*, cerveau intermédiaire. — *Stelle wo Vorderhirn und Zwischenhirn zusammenschliessen*, point d'union du cerveau antérieur et du cerveau intermédiaire.

extrémité la plus externe, le lobe temporal, se nomme plus tard *trigone cérébral (fornix)*. Vous voyez que le trajet de ce bord, épaissi en quelque sorte, va de la profondeur de la limite entre le cerveau antérieur et le cerveau intermédiaire jusqu'à l'extrémité du lobe temporal.

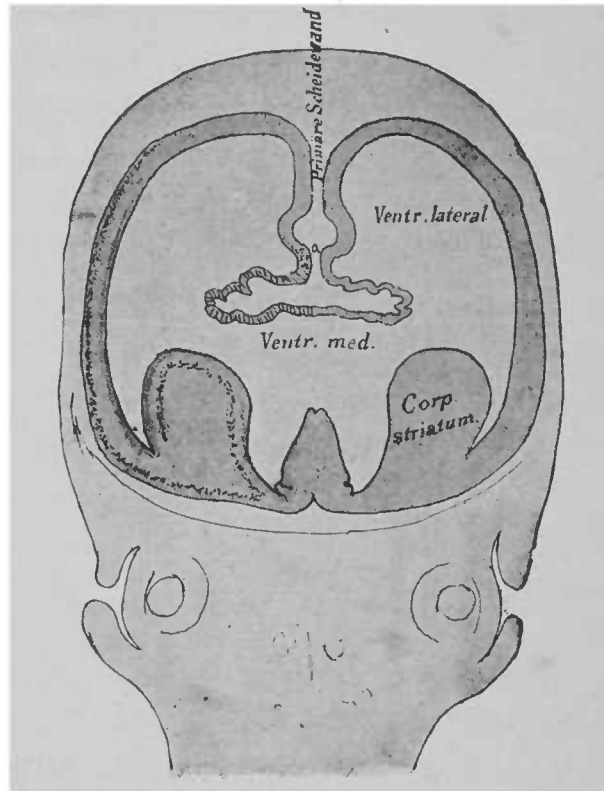


FIG. 19. — Coupe frontale du cerveau d'un embryon humain, au troisième mois de la vie intra-utérine \*.

Un peu au-dessus du trigone se développent aux dépens de la cloison, les *fibres nerveuses du corps calleux*, qui unissent les deux hémisphères sur une ligne formant avec le trigone un angle aigu. La portion qui reste entre le corps calleux et le trigone se compose ainsi de deux minces feuillets de la cloison primitive des hémisphères et constitue le *septum lucidum*. Tels sont les rapports

\* *Primäre Scheidewand*, cloison primitive interhémisphérique.

importants que je vous prie d'étudier soigneusement sur les figures ci-contre. Examinez aussi la coupe frontale du cerveau, que je vous ai déjà présentée; elle montre comment s'effectue l'invagination entre les hémisphères. En observant cette coupe, vous comprendrez facilement le mode de continuation de la paroi embryonnaire invaginée des hémisphères sous forme de mince membrane épithéliale en dehors du trigone et du septum, qui sur la coupe se trouvent au-dessous du point *a*. Cette membrane épithéliale recouvre plus tard les plexus choroïdes latéraux, en continuité naturellement avec l'épithélium du trigone.

Toute la partie de la cloison interhémisphérique, située au-dessous du point *a*, par suite au-dessus du corps calleux, est couverte par l'écorce du cerveau et forme la paroi interne des hémisphères dans un sens plus étroit.

Guidés ainsi par l'embryologie du cerveau, vous comprendrez facilement la coupe faite sur un cerveau d'adulte. Sur la préparation, qui a servi à l'exécution du dessin précédent, de même que sur le cerveau d'un embryon que je vous ai montré antérieurement (fig. 18), toutes les parties situées en arrière de la portion médiane de la couche optique ont été sectionnées, parce qu'elles recouvrent le côté inférieur du lobe temporal et qu'il serait impossible de suivre les faisceaux de fibres du trigone cérébral.

Vous voyez maintenant sur la coupe longitudinale et médiane (fig. 20) le cerveau intermédiaire, en particulier la couche optique issue de sa paroi externe. Sur la limite du cerveau intermédiaire et du cerveau antérieur, s'élève de la profondeur le demi-cercle du trigone. Au-dessus, la masse horizontale des fibres nerveuses sectionnées transversalement appartient au corps calleux; dans le corps calleux vous reconnaissez en avant le *genou*, en arrière le *bourrelet*, et au milieu le *corps*. Entre le corps calleux et le trigone se trouve la formation triangulaire du *septum lucidum*. En

outre, vous apercevez tout près du trigone, en avant et au-dessous, la *commissure antérieure*, et au milieu de la couche optique la *commissure grise*, toutes deux sectionnées naturellement.

La partie de la cloison interhémisphérique située au-dessus du corps calleux est parcourue par des sillons peu nombreux, assez constants.

Tout d'abord se dirige parallèlement au corps calleux le *sillon cal-*

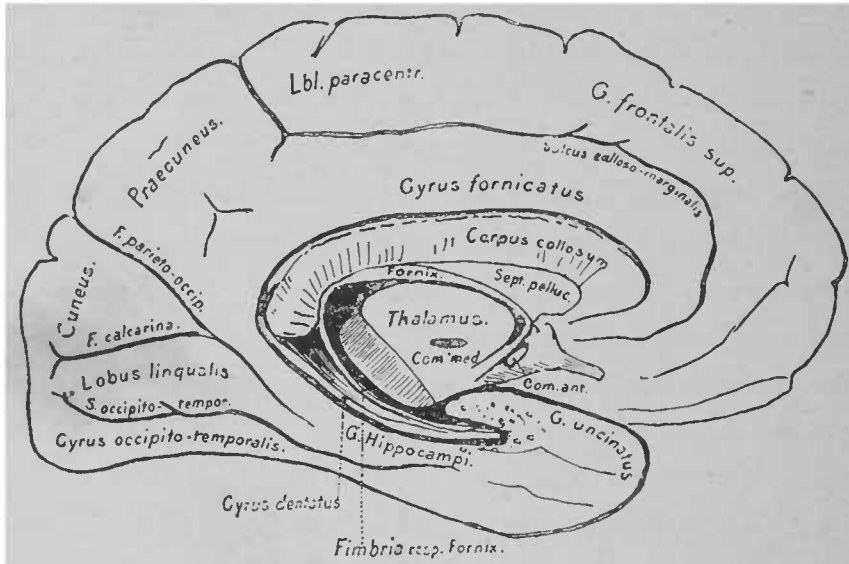


FIG. 20. — Coupe longitudinale et médiane du cerveau chez l'adulte. La partie postérieure de la couche optique, les pédoncules du cerveau, etc., ont été enlevés pour montrer la face interne du lobe temporal \*

*loso-marginal*. Sa partie postérieure se dirige en haut vers le bord des hémisphères et s'y termine dans une petite scissure postérieure à la circonvolution pariétale ascendante. La portion cérébrale qui est en avant et au-dessus de ce sillon appartient à la circonvolution frontale supérieure; la circonvolution, qui se trouve entre le sillon

\* *Thalamus*, couche optique. — *Fornix*, trigone cérébr. l. — *Sept. pelluc.*, septum lucidum — *Corpus callosum*, corps calleux. — *Gyrius fornicatus*, circonvolution du corps calleux. — *Sulcus calloso-marginalis*, sillon calloso marginal — *G. frontalis sup.*, circonvolution frontale supérieure. — *F. parieto-occipit.*, sillon pariéto occipital. — *F. calcarina*, sillon du petit hippocampe. — *Lobus lingualis*, lobule lingual (seconde circonvolution occipito-temporale). — *Gyrius occipito-temporalis*, circonvolution occipito-temporale. — *Gyrius dentatus*, corps godronné. — *Fimbria resp. Fornix*, corps bordant se prolongeant dans le trigonc. — *G. hippocampi*, circonvolution de l'hippocampe. — *G. uncinatus*, extrémité antérieure de la circonvolution de l'hippocampe.



calloso-marginal et le corps calleux, est la *circonvolution du corps calleux*. Un simple coup d'œil sur une préparation ou sur la figure vous montre que la circonvolution du corps calleux s'élargit à sa partie postérieure, se dirige en haut, passe au-dessus du bord des hémisphères et se rend directement dans le lobe pariétal supérieur. Cette portion élargie porte le nom de *præcuneus*, *d'avant-coin* ou *lobule quadrilatère*. Directement en avant du *præcuneus* se trouve une partie de l'écorce contiguë en dehors aux circonvolutions frontale et pariétale ascendantes et qui les unit l'une à l'autre. On nomme cette partie *lobule paracentral*.

L'extrémité postérieure du *præcuneus* est limitée par un sillon bien marqué, empiétant toujours un peu sur la face externe des hémisphères, le *sillon pariéto-occipital* (*scissure perpendiculaire interne*). Ce sillon pariéto-occipital s'étend souvent très loin sur la face interne des hémisphères et constitue un sillon très profond, à trajet perpendiculaire, dirigé en dehors et en haut. Ce cas est très commun sur les cerveaux d'idiots.

Au sillon pariéto-occipital s'unit à angle aigu le *sillon du petit hippocampe* (*fissura calcarina*). Ce sillon se trouve exactement dans la paroi interne de la corne postérieure du ventricule latéral, dont nous avons parlé précédemment. La paroi cérébrale, déprimée par le sillon, forme une longue crête dans la corne postérieure. Cette crête se nomme *ergot de Morand* (*calcar avis*) ou pied du petit hippocampe. La partie triangulaire du cerveau délimitée par les deux sillons précédents se nomme *cuneus* ou coin. Examinez maintenant le sommet de l'angle du *cuneus*, vous trouverez en haut ou un peu plus bas une petite circonvolution de transition, à l'extrémité de la circonvolution du corps calleux; elle est située en avant et près de l'angle formé par le *cuneus*. Rappelez-vous cette partie assez rétrécie de la circonvolution du corps calleux; vous voyez que la circonvolution du corps calleux se prolonge sous forme d'une

circonvolution, qui s'élargit assez rapidement, jusqu'à l'extrémité du lobe temporal, ou elle se termine par une sorte de crochet, l'*uncus* ou *gyrus uncinatus* (extrémité antérieure de la circonvolution de l'hippocampe). Cette partie de la circonvolution du corps calleux, appartenant au lobe temporal, se nomme *circonvolution de l'hippocampe* (*gyrus hippocampi*). La partie postérieure de la circonvolution de l'hippocampe s'anastomose, comme vous pouvez le voir sur la figure, avec une petite circonvolution assez longue du lobe occipital; c'est le *lobule lingual* (*lobus lingualis*) ou seconde circonvolution occipito-temporale.

Je vous ai dit que le trigone cérébral formait le bord de l'hémisphère. La première circonvolution située en dehors de ce bord, circonvolution qui par conséquent avoisine de près le trigone, est justement la circonvolution de l'hippocampe, dont nous venons de parler. En dedans de cette circonvolution se trouve la cavité du ventricule, la corne inférieure.

La circonvolution de l'hippocampe peut être considérée comme la circonvolution formant le bord limite de l'hémisphère. Elle est encore couverte par l'écorce cérébrale, mais au delà, après la corne inférieure, le cortex cérébral disparaît, et on ne trouve près du ventricule que la substance blanche; cette substance n'est plus recouverte par la substance grise comme sur toute la face externe du cerveau. Cette substance blanche, qui constitue une bande blanche longue et mince, se prolonge directement en haut dans le trigone; on la nomme *fimbria* ou *corps bordant* (fig. 10, F").

La circonvolution limite est parcourue à sa face supérieure externe par un sillon, le *sillon de l'hippocampe*, dans la cavité même de la corne inférieure; le bourrelet qu'on voit le long du plancher de la corne inférieure porte depuis longtemps le nom de *corne d'Ammon* ou *pied du grand hippocampe*.

L'écorce grise de la circonvolution de l'hippocampe, avant de

disparaître et laisser à découvert la substance blanche, est encore parcourue par un sillon; il en résulte un aspect particulier, complexe en quelque sorte, sur une coupe transversale de cette circonvolution. Sur la face supérieure du cerveau, l'écorce grise s'étend d'une manière continue, comme le représente la figure 21; mais elle se termine au bourrelet marginal, comme vous le voyez sur la figure 22, près du ventricule, et met à découvert le bord un peu recourbé (*fimbria*), formé par la substance blanche. Le




FIG. 21. — Coupe montrant les rapports de la substance blanche et de la substance grise. La substance grise revêt d'une manière continue la substance blanche.

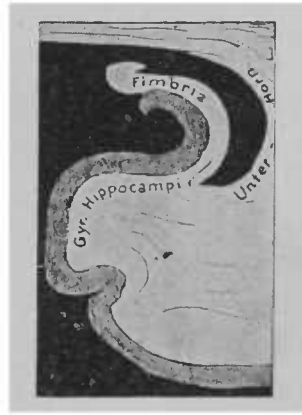

FIG. 22. — Rapports de la substance grise avec la substance blanche de la circonvolution de l'hippocampe, de la fimbria et du prolongement inférieur du ventricule latéral.

commencement d'invagination qu'elle subit avant de se terminer en ce point, est indiqué par la figure 22. Entre la circonvolution de l'hippocampe et le bord libre de la substance blanche de l'hémisphère (*fimbria-trigone cérébral*) se trouve encore une petite circonvolution, dont nous n'avons pas parlé jusqu'ici, à dessein, et qui va de l'extrémité du corps calleux à l'extrémité du lobe temporal; elle entre par conséquent dans la configuration de la corne d'Ammon. Sur la coupe sagittale, dont je vous ai fait la démonstration, vous pourrez voir cette mince circonvolution, nommée *corps*

<sup>1</sup> *G. hippocampi*, circonvolution de l'hippocampe. — *Uter-Horn*, corne ou prolongement inférieur du ventricule latéral.

*godronné*, *gyrus dentatus* ou *fascia dentata*, et vous pourrez vous rendre compte de sa situation par rapport au trigone et à la corne d'Ammon. Comme vous le voyez, elle se termine exactement en avant de l'involution de l'écorce de la corne d'Ammon formée par le sillon; sa coupe transversale est plus exactement représentée dans la figure 23 que dans la figure 22.

La corne d'Ammon est donc la saillie, formée dans le ventricule par l'incurvation de la circonvolution de l'hippocampe, qui elle-même est déterminée par le sillon du même nom. L'écorce grise de

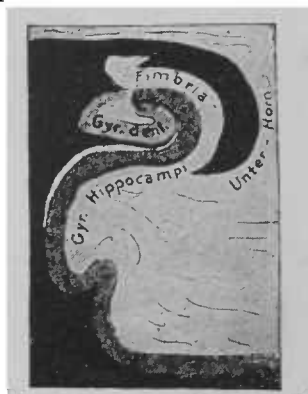


FIG. 23. — Coupe transversale du corps godronné, montrant ses rapports avec la fimbria et la circonvolution de l'hippocampe.

la circonvolution précédente qui finit justement à cette place, le bord de l'hémisphère constituant la *fimbria* et le corps godronné, qui passent au-dessus et recouvrent cette saillie, contribuent à former la corne d'Ammon, telle qu'elle est représentée dans sa coupe transversale complexe.

La situation de la corne d'Ammon par rapport à la corne inférieure du ventricule latéral est indiquée par les figures 10, 20 et 40.

Cherchez sur un cerveau frais, à l'extrémité du lobe temporal et en dedans, la circonvolution en crochet (*gyrus uncinatus*) ou extrémité antérieure de la circonvolution de l'hippocampe et suivez de là jusqu'au bout la circonvolution de l'hippocampe. Cherchez en outre l'arc décrit par le trigone, — vous le trouverez facilement au-

dessus de la partie postérieure de la couche optique, — et voyez comment il arrive dans la *fimbria*, visible sous forme de bandelette blanches jusques et tout près de l'extrémité de la corne d'Ammon. Finalement une coupe frontale vous montrera les rapports de situation des parties précédentes du cerveau à la corne inférieure.

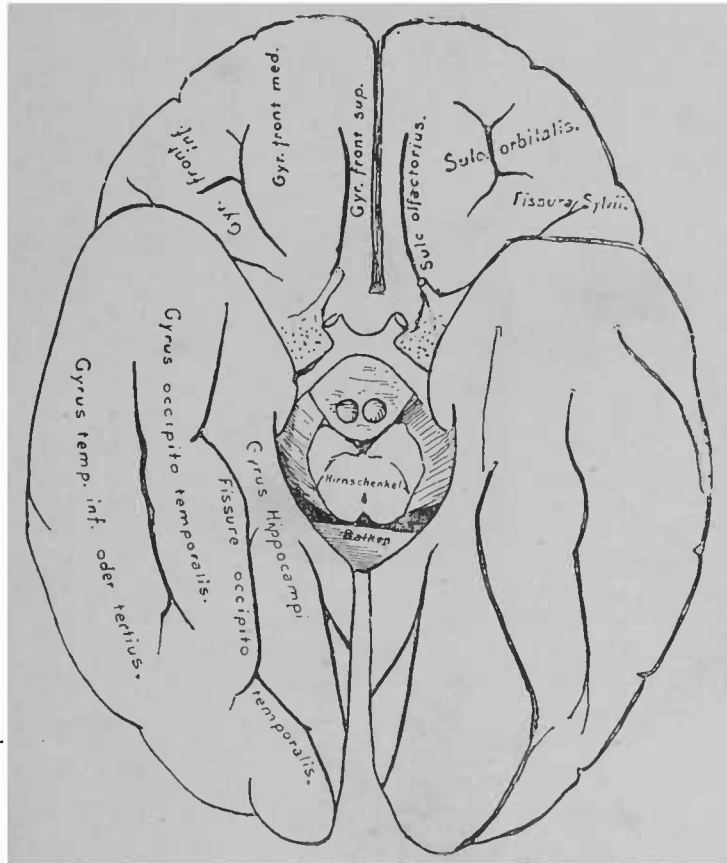


FIG. 24. — Circonvolutions de la base du cerveau (figure schématique).  
D'après EXNER.

A la base du cerveau se trouvent encore en dehors du sillon de l'hippocampe, qui appartient en propre à la face latérale, quelques sillons importants. A la face inférieure des lobes frontaux, on voit les *sillons orbitaires* et *olfactifs* (fig. 24). Les circonvolutions qu'ils

° *Sulc. olfactorius*, sillon olfactif. — *Sulc. orbitalis*, sillon orbitaire ou sillon cruciforme. — *Hirnschenkel*, pédoncules du cerveau. — *Balken*, corps calleux.

délimitent sont regardées comme des prolongements des circonvolutions frontales et portent le nom de la circonvolution limitrophe en rapport avec elles. La face inférieure du lobe occipital et temporal est parcourue par des sillons, suivant une direction longitudinale. On y voit très souvent un troisième, un quatrième sillon temporal. Le dernier sillon, qui s'étend en arrière jusque dans le lobe occipital, se nomme *sillon occipito-temporal*. Il sépare la corne d'Ammon des circonvolutions du lobe temporal. La circonvolution temporale, qui se trouve en dehors du sillon (quatrième circonvolution temporale) a reçu le nom de *circonvolution occipito-temporale*.

Il n'entre pas, Messieurs, dans le plan de cet ouvrage, de relater les faits si probants que la physiologie a fait connaître sur les fonctions du cerveau. La science des fonctions de l'écorce cérébrale est encore complètement à ses débuts; elle n'est fermée d'aucun côté. Je dois vous renvoyer aux traités de physiologie, qui vous offriront une masse de faits d'une haute valeur démonstrative. En général, on peut dire que les symptômes qui se produisent après une lésion de l'écorce cérébrale sont bien plus certains pour l'homme que pour l'animal. Les lignes suivantes donnent un court aperçu des symptômes les plus évidents :

Toute lésion, qui atteint le cerveau dans sa structure normale et ses fonctions normales, détermine chez l'homme, suivant la place qu'elle occupe, des symptômes divers. Jusque-là, on a observé des centaines de cas de lésions corticales et l'on peut, par la comparaison de ces cas les uns avec les autres, arriver aux conclusions suivantes :

De chaque point de l'écorce cérébrale peuvent provenir des excitations motrices (depuis la tétanisation partielle de quelques muscles jusqu'à l'épilepsie). Il existe dans le cerveau une zone, comprenant les deux circonvolutions pariétale et frontale ascendantes, où toute

lésion amène presque toujours consécutivement des troubles de la motilité dans la moitié du corps, du côté opposé. Ces troubles se manifestent sous forme d'excitations et de paralysie. L'excitation est caractérisée par des spasmes, la paralysie par une impuissance plus ou moins accentuée de contracter volontairement les muscles, et souvent par l'adynamie et l'inaptitude à accomplir des mouvements coordonnés.

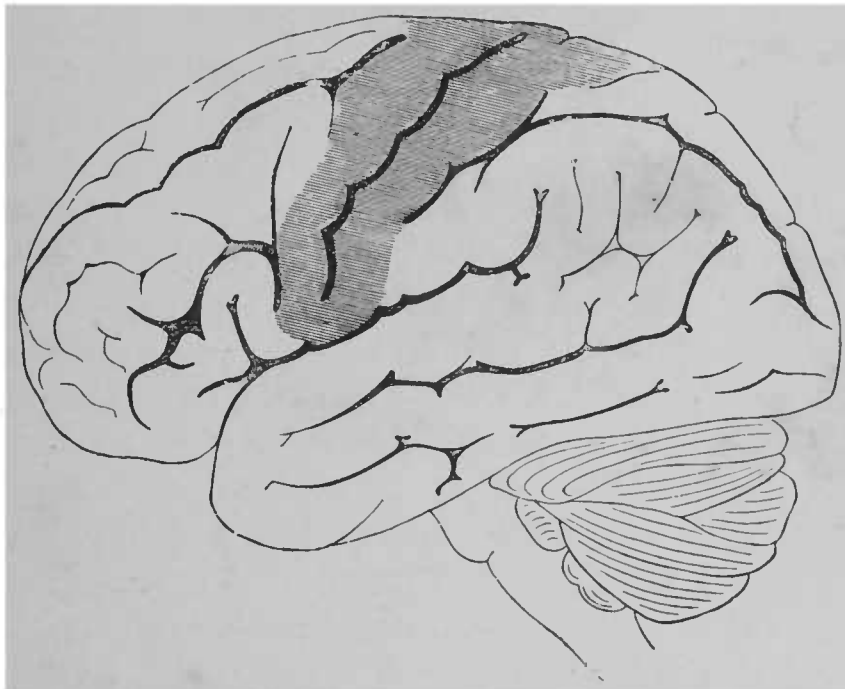


FIG. 25. — Face latérale du cerveau. — Le « centre moteur de l'écorce » est ombré (D'après EXNER)

L'analyse exacte des affections connues du cerveau a démontré que dans les cas de lésions de la partie supérieure des deux circonvolutions pariétale et frontale ascendantes et du lobule paracentral (fig. 25), les troubles de la motilité s'accusent particulièrement dans les membres inférieurs; que, dans le cas où l'extrémité inférieure des circonvolutions frontale et pariétale ascendantes est atteinte, l'étendue innervée par le facial et l'hypoglosse en ressent le contre-

coup et on voit éclater des troubles de la motilité dans les extrémités supérieures (particulièrement à la suite de lésion du tiers moyen et d'une partie du tiers supérieur des circonvolutions précitées). La distinction de « centres » particuliers n'offre aucune précision.

La destruction totale de quelques parties des circonvolutions pariétale et frontale ascendantes peut produire chez l'homme la paralysie constante des muscles en relation avec ces centres nerveux. Presque toujours les muscles paralysés arrivent à présenter de la contracture.

Des lésions qui affectent l'écorce grise de la circonvolution frontale inférieure (troisième circonvolution frontale) ou de l'insula produisent ordinairement, quand la lésion siège à gauche, une aphasie plus ou moins complète, bien que les organes vocaux soient encore normalement innervés et que le malade ait souvent l'intelligence parfaite des paroles prononcées autour de lui. L'intelligence des paroles prononcées à voix haute semble devenir impossible, quand la première circonvolution temporale est détruite.

Toute affection localisée dans l'étendue d'une circonvolution occipitale peut amener des troubles visuels, qui se traduisent par la diminution de l'acuité visuelle ou la cécité sur la partie externe de l'œil située du côté même où siège la lésion et sur la partie interne de l'œil du côté opposé à la lésion.

La sensibilité, dans les maladies cérébrales, peut aussi être atteinte. On a observé particulièrement des phénomènes de surdité, des sensations de pesanteur et des troubles très prononcés de la sensibilité musculaire. Quant au sens tactile, règle générale, il paraît tout d'abord aboli, à tel point que la perception des sensations est très obscure; toutefois de légères excitations peuvent être perçues en tant que sensations tactiles, à condition qu'elles n'aient absolument rien d'exagéré (effleurer le malade avec une plume



d'oiseau, avec la pointe d'une épingle, etc.). Les parties de l'écorce cérébrale qui paraissent donner naissance aux troubles de la sensibilité plutôt que toute autre portion, n'ont pas encore été exactement déterminées. En tout cas, des troubles de la sensibilité peuvent se produire comme conséquence de lésions localisées dans les circonvolutions frontale et pariétale ascendantes et dans leur voisinage.

Les paralysies consécutives aux maladies de l'écorce cérébrale ne sont presque jamais aussi complètes que celles qui sont déterminées par la destruction des nerfs périphériques ou de leurs terminaisons centrales dans la moelle épinière. Chez les animaux, on n'a pas réussi en général à produire de paralysie durable en enlevant l'écorce cérébrale de la zone motrice ou même la portion entière du cerveau qui renferme cette zone. Toutefois l'excitation de l'écorce cérébrale chez les animaux, à des places circonscrites, produit presque toujours la contraction des muscles du même côté. Une description plus étendue des troubles si remarquables de la motilité, de la sensibilité, de la raison, de la volonté, du caractère, troubles consécutifs à des lésions étendues de l'écorce cérébrale, à l'ablation de quelques parties du cortex ou même de lobes cérébraux entiers, tels qu'on les a observés chez les animaux, offrirait le plus grand intérêt. Mais je dois me contenter de vous renvoyer aux travaux de Fritsch, Hitzig, Munk, Ferrier, etc., et particulièrement aux excellents ouvrages de Goltz.

Des expériences faites sur des animaux, ainsi que des faits cliniques, permettent de conclure que les *centres moteurs propres* des nerfs périphériques siègent plus profondément, depuis le cerveau moyen jusqu'à la moelle épinière; que ces centres sont en rapport avec les « centres » supérieurs de l'écorce des hémisphères, qu'une excitation des centres en question détermine un mouvement<sup>1</sup> Il

<sup>1</sup> Voir les leçons suivantes.

est un point qui a excité beaucoup de controverses, c'est de savoir quel est le mode, quelle est l'importance de l'action des centres supérieurs sur les centres inférieurs. C'est dans ce but qu'on s'efforce d'étudier avec le plus d'exactitude possible les symptômes qui se produisent après l'ablation de certaines parties de l'écorce. A coup sûr, l'importance fonctionnelle de l'écorce cérébrale varie avec les animaux. Tandis que l'ablation de tout le cerveau n'enlève pas aux animaux inférieurs leurs aptitudes fonctionnelles, et n'annihile pas chez eux des mouvements étendus, on voit apparaître chez les mammifères, après la destruction de portions déterminées de la zone motrice, des paralysies de courte durée ; chez l'homme une lésion de portions relativement peu étendues de l'écorce produit des paralysies souvent chroniques. Il s'agit très vraisemblablement, en pareil cas, de processus essentiellement sensitifs (dans un sens plus étendu) qui se passent dans l'écorce cérébrale.

---

## QUATRIÈME LEÇON

### SUBSTANCE GRISE, SUBSTANCE BLANCHE DES HÉMISPHÈRES COMMISSURES ET COURONNE RAYONNANTE

Nous avons décrit, dans la dernière leçon, la forme de la face supérieure du cerveau, les sillons qui la parcourent, les circonvolutions qui s'y élèvent.

Actuellement, nous devons étudier la structure de l'écorce grise du cerveau; nous allons prendre une idée générale des rapports des diverses parties de l'écorce entre elles et avec les parties plus profondes.

Nous ne connaissons l'anatomie microscopique de l'écorce du cerveau que dans ses éléments. Il nous manque encore la connaissance parfaite des rapports communs de ces éléments, et malheureusement aussi la connaissance intime du substratum anatomique des phénomènes intellectuels. On ne peut guère douter que l'écorce cérébrale ne soit le lieu où s'effectuent la plupart des processus intellectuels perçus par la conscience, notamment le siège de la mémoire et le point d'origine des actes volontaires conscients.

Chaque hémisphère est recouvert par l'écorce cérébrale. Cette écorce offre, sur toute la convexité, presque partout la même structure. Sur une coupe transversale de l'écorce grise, on voit, à un fort grossissement, des cellules ganglionnaires et des fibres nerveuses inégalement réparties, plongées dans la névroglie. En premier lieu, sous la pie-mère, se trouve un riche plexus de fibres

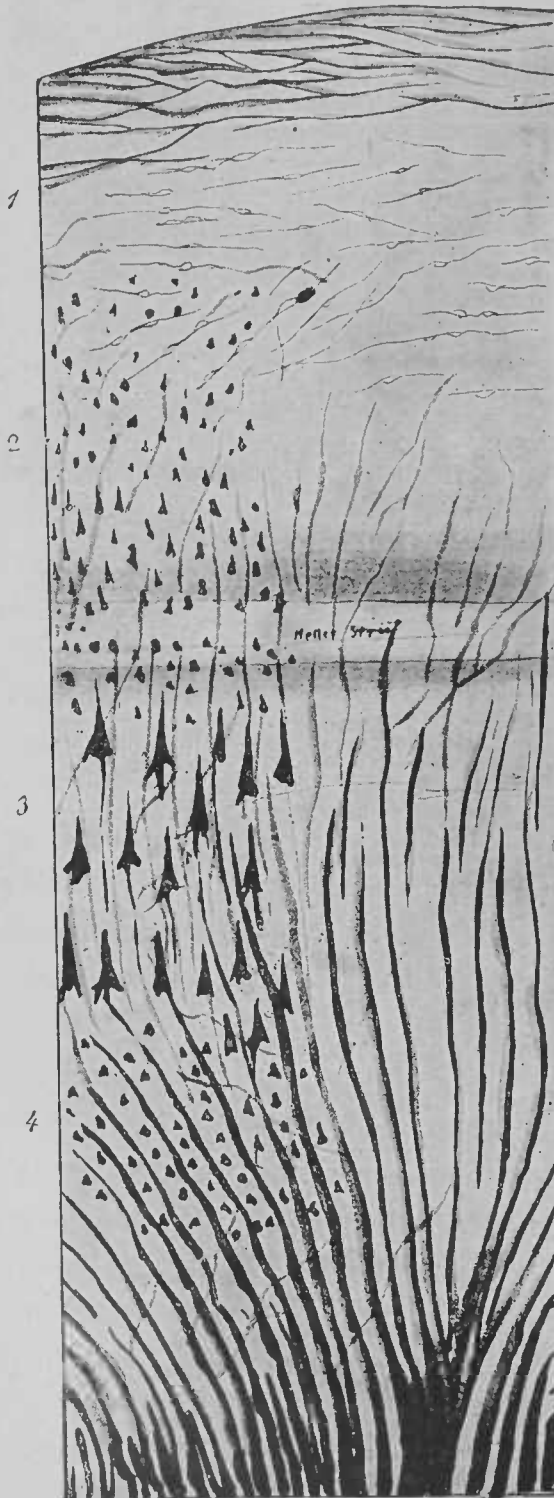


FIG. 26. — Coupe transversale de l'écorce du cerveau humain. Figure schématique, en partie d'après TUCZKÉ.

nerveuses finies à myéline (1, fig. 26) ; à ce plexus succède une seconde couche de l'écorce cérébrale, la « couche des petites cellules pyramidales » (2). Elle est parcourue par de rares fibres nerveuses, qui proviennent en grande partie (et même toutes?) des couches profondes. A la partie inférieure de cette couche est une bande de substance corticale, transparente, à direction parallèle à la face supérieure du cerveau ; on peut distinguer cette couche à l'œil nu, aux places où l'écorce atteint sa plus grande largeur ; elle ressemble à une zone translucide, plus ou moins confuse. Dans la troisième couche, les fibres nerveuses, qui s'élèvent de la profon-

deur, sont déjà beaucoup plus nombreuses. Elles paraissent fréquemment se terminer dans de grandes cellules pyramidales. De ces cellules partent de fins prolongements qu'on peut suivre en haut, jusque dans la couche des petites cellules pyramidales. D'après certaines opinions, qui, en tout cas, sont loin d'être entièrement contestées, les grandes cellules pyramidales sont particulièrement développées dans la région motrice. Vous avez, du reste, en dehors du *prolongement basal*, qui devient une fibre nerveuse, et du prolongement du sommet, qui se ramifie bientôt, toute une série de prolongements latéraux. Tous ces prolongements ne sont pas représentés sur le schéma ci-contre.

Sous la couche des grandes cellules pyramidales existe une quatrième couche composée de petites granulations et de cellules à formes diverses. Plusieurs des cellules, surtout les plus profondes, ont une forme nettement pyramidale. Cette couche est traversée par les fibres nerveuses issues de la substance blanche des hémisphères, à laquelle la couche est directement contiguë.

[Tuczeck a fait une découverte d'une réelle importance; il a constaté que dans la paralysie progressive des aliénés, le réseau des fibres nerveuses de la couche 1 disparaissait tout d'abord, puis successivement les fibres nerveuses des couches plus profondes, jusqu'à la quatrième.

Les fibres nerveuses de l'écorce grise ne reçoivent que très tard leur myéline. La myéline apparaît au neuvième mois de la vie fœtale, d'abord dans quelques circonvolutions; elle ne se développe dans les circonvolutions pariétale et frontale ascendantes qu'après la naissance. Chez les animaux nouveau-nés, Soltmann, en excitant l'écorce grise du cerveau, n'a pu provoquer de contraction des membres. Chez des chats âgés de quatorze jours, je n'ai pas trouvé dans le cerveau antérieur de fibres nerveuses à myéline. Le cerveau intermédiaire n'en renfermait aucune. Par contre, tous les systèmes

de fibres de la moelle allongée et de la moelle épinière, à l'exception des faisceaux pyramidaux, étaient pourvus de gaines de myéline.

Des recherches physiologiques, dans le but de déterminer les fonctions du cerveau chez ces animaux, offriraient le plus grand intérêt. Il est probable qu'ils se comportent comme les animaux à qui on a enlevé le cerveau antérieur.]

L'écorce grise, sur tous les points de la surface du cerveau, ne présente pas la même structure. On remarque notamment dans l'écorce de l'extrémité du lobe temporal et de la région du sillon du petit hippocampe une stratification tout autre et une disposition particulière des éléments cellulaires. A l'œil nu, cette différence est sensible sur les coupes transversales de ces portions de l'écorce. Mais une étude trop approfondie de ces différences, dont la signification reste inconnue, nous entraînerait beaucoup trop loin.

Sous l'écorce grise se trouve la *substance blanche des hémisphères*. L'étendue uniformément blanche que présente une coupe du centre ovale à l'œil nu se décompose à l'examen microscopique en une série de fibres nerveuses s'entre-croisant dans une multitude de directions, et souvent très difficiles à suivre. Essayons de nous reconnaître, s'il est possible, au milieu de cette masse de fibres nerveuses.

Si nous faisons des coupes d'un cerveau frais, chez un enfant nouveau-né, nous constatons que sous l'écorce grise existe presque partout une masse d'une coloration gris rougeâtre caractéristique, où l'on ne trouve des fibres nerveuses blanches que sur une petite étendue : au-dessous de la partie supérieure de la circonvolution pariétale ascendante et dans son voisinage. Ce n'est qu'aux premiers mois de la vie qu'apparaît la myéline dans les autres faisceaux nerveux ; tout d'abord dans les fibres qui se dirigent de l'écorce vers la profondeur, et bientôt après dans les fibres nerveuses qui unissent entre elles les diverses portions de l'écorce. Les der-

nières, les *fibres nerveuses propres de l'écorce grise*, sont en nombre considérable dans le cerveau de l'adulte; elles s'étendent de toutes parts, de circonvolution en circonvolution, aux circonvolutions voisines, aux circonvolutions éloignées, unissent entre eux des lobes entiers (fig. 27). On a supposé que ces *fibres nerveuses d'association* ne prenaient naissance qu'en vue d'une fonction commune à deux portions du cerveau, et se distinguaient de la masse des fibres nerveuses indifférentes, sous forme de faisceaux nerveux à myéline, par leur fonction plus étendue que celle des autres faisceaux nerveux. Les fibres nerveuses d'association se trouvent en grande par-

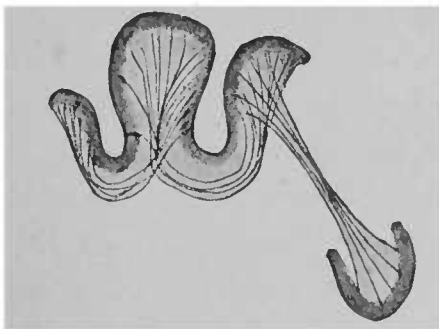


FIG. 27. — Schéma des fibres nerveuses propres de l'écorce grise.

tie sous l'écorce du cerveau, une autre partie se trouve dans la substance blanche des hémisphères. Ce système de fibres, vous le voyez, tend surtout à mettre en rapport toutes les parties du cerveau les unes avec les autres. Les associations multiples d'idées, de souvenirs, de sensations, de mouvements, qui rentrent dans la physiologie cérébrale, ont peut-être là leur substratum anatomique. Il n'y a rien d'impossible à ce que ces fibres nerveuses aient un rôle important dans la propagation de l'accès épileptique.

[L'excitation d'une partie de l'écorce produit d'abord chez certains animaux la contraction des muscles, sous la dépendance de cette partie du cortex; une excitation plus intense amène la tétanisation de tout le côté qui se trouve en relation avec l'écorce; les

phénomènes tétaniques correspondent dans leur manifestation à la disposition même des centres de l'écorce grise. Quand l'excitation se prolonge, jamais on n'observe l'extension de l'excitation à un point moteur voisin. Dans certaines circonstances (intensité de l'excitation, disposition de l'animal servant de sujet d'expérience) les phénomènes tétaniques, en se propageant totalement à une moitié du corps, peuvent s'étendre à l'autre moitié. L'extirpation de quelques centres moteurs provoque dans les groupes musculaires en rapport avec ces centres l'apparition de phénomènes à forme tétanique. Il n'est pas nécessaire que l'étendue corticale qui donne naissance à de tels phénomènes appartienne à la région motrice. Les phénomènes convulsifs qui se produisent offrent la plus grande ressemblance avec la forme d'épilepsie partielle ou générale qu'on observe chez l'homme. Depuis les travaux de Hughlings Jackson, on connaît des formes d'épilepsie qui débutent par des contractions ou la tétanisation d'un membre et qui s'étendent parfois aux autres membres et même à tout le corps; dans ce dernier cas, elles offrent la forme classique de l'accès épileptique. Pendant la durée de l'accès, la conscience ne disparaît pas toujours. Après l'accès on voit quelquefois des paralysies, localisées le plus souvent dans la partie atteinte en premier lieu. Cette épilepsie partielle ou d'origine corticale ne doit pas être distinguée de l'épilepsie classique. Cette dernière ne diffère probablement de l'autre que par ses débuts à forme plus rapide.]

Il n'est pas nécessaire cependant qu'une excitation, étendue d'un point de l'écorce à un autre ou à tout le cerveau, suive exactement le trajet des fibres propres. Il y a en effet plusieurs voies de propagation; telle est celle qui est formée par le réseau des fibres nerveuses fines à la face supérieure de l'écorce; en outre, toute l'écorce cérébrale peut être simultanément excitée par le cours du sang dans les vaisseaux; l'excitation peut suivre beaucoup d'autres voies de propagation.



L'étude du trajet des fibres nerveuses propres de l'écorce grise entre deux portions corticales voisines ne présente pas trop de difficulté, si l'on use de la méthode de dissociation. La description des rapports communs des diverses parties corticales est plus difficile et nécessite l'emploi de procédés artificiels qui ne répondent qu'en partie au trajet réel des fibres nerveuses. Le trajet de quelques fais-

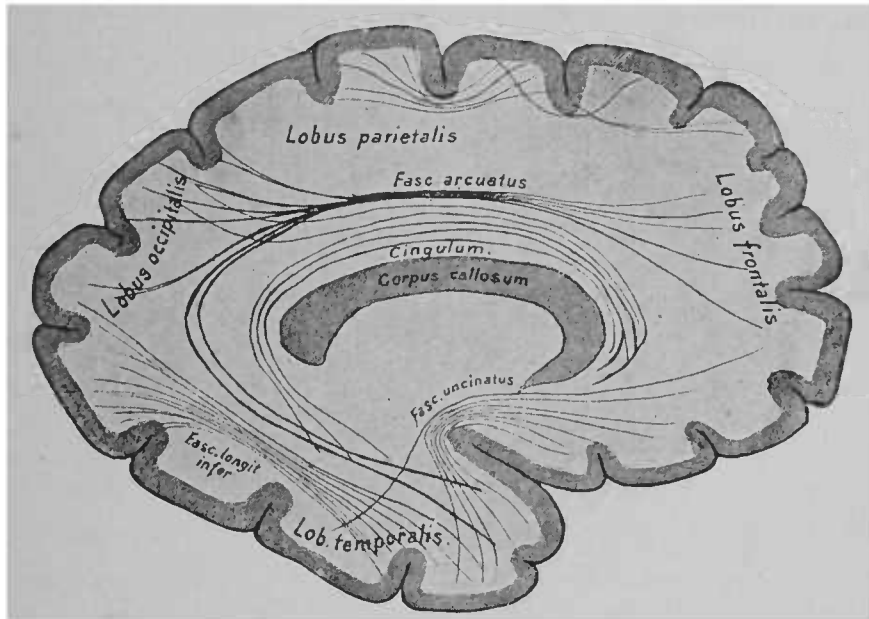


FIG. 28. — Trajet d'une partie des fibres nerveuses d'association dans un hémisphère.  
Figure schématique .

ceaux nerveux est connu d'une façon à peu près certaine. Tels sont les *faisceaux cunéiforme* (*fasciculus uncinatus*), *arqué* (*fasciculus arcuatus*), le *faisceau longitudinal inférieur* (*fasciculus longitudinalis inferior*), la *circonvolution du corps calleux* (*cingulum*) et quelques autres. La figure 28 représente schématiquement le trajet de ces faisceaux nerveux. Ces faisceaux d'association, assez grands, renferment quelques rares fibres nerveuses d'une réelle longueur. Ils se composent particulièrement de nombreuses

<sup>o</sup> *Fasc. arcuatus*, faisceau arqué. — *Fasc. uncinatus*, faisceau unciforme. — *Cingulum* du corps calleux.

fibres nerveuses d'une longueur variable, suivant dans leur trajet, de distance en distance, la même direction. A ces faisceaux nerveux, qui unissent entre elles certaines parties d'un hémisphère, s'ajoutent plus tard des fibres nerveuses unissant un hémisphère à l'autre. Ces fibres nerveuses passent presque toutes dans le *corps calleux* et dans la *commissure antérieure*; leur trajet s'effectue donc transversalement d'un hémisphère à l'autre.

Vous connaissez, Messieurs, les rapports macroscopiques du corps calleux, sa forme générale au point où il est isolé de la

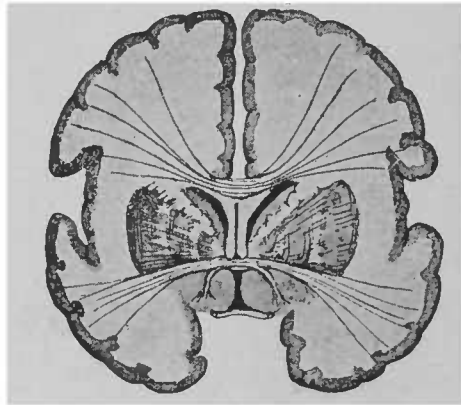


FIG. 23. -- Coupe frontale du cerveau antérieur. Schéma du trajet des fibres nerveuses du corps calleux et de la commissure antérieure.

masse cérébrale; il ne me reste qu'à vous donner quelques explications à propos de la figure 29.

Sur la coupe suivante, pratiquée au niveau du chiasma, vous voyez les fibres nerveuses du corps calleux se diriger transversalement et s'étendre dans toute la partie du cerveau située au-dessus des deux ventricules. Le corps calleux reçoit aussi des fibres nerveuses en arrière et en avant. Il en reçoit de la paroi postérieure des cornes postérieure et inférieure, de la paroi antérieure de la corne antérieure. Les premières de ces fibres nerveuses, qui forment une couche blanche sous l'épendyme (de couleur grise) de la corne inférieure et postérieure (*lapetum*), se voient fort bien sur un cer-

veau frais. Les fibres nerveuses du corps calleux, à la face interne du cerveau, offrent l'aspect suivant (fig. 30); cette figure vous donnera une idée générale de la disposition des fibres du corps calleux.

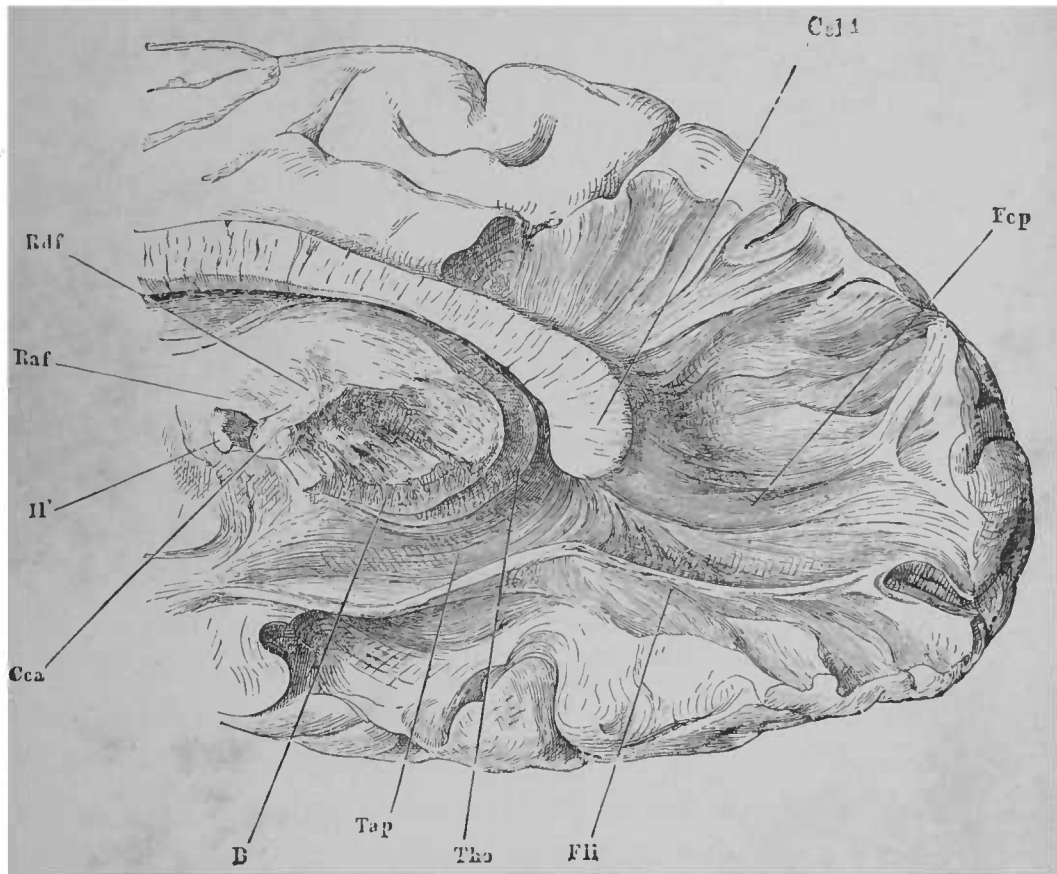


FIG. 30. — Portion postérieure de l'hémisphère droit vu par sa face interne.  
D'après HENLE \*.

Près du plancher du troisième ventricule, près de sa paroi antérieure et en avant des pédoncules antérieurs du trigone, passe

\* La division avec la pince a permis de rendre visible la disposition rayonnée de l'extrémité postérieure du corps calleux ou *bourrelet Ccl4*. La masse arrondie située au-dessous du corps calleux est la *couche optique Tho*. Le *tapetum tap*, entouré par le ventricule, se rend de la paroi du ventricule au corps calleux. Sur la figure on voit aussi une partie du *aisseau longitudinal inférieur Fli*. Au dessous de la couche optique est le pied du pédoncule cérébral *B*. — Pour l'explication des autres lettres, voir la figure 1.

transversalement une seconde masse de fibres nerveuses : c'est la *commissure antérieure*. Sur une coupe transversale, on ne peut pas suivre son trajet, tel qu'on l'a représenté plus haut sur la figure demi-schématique. Les fibres nerveuses de la commissure antérieure, en traversant le corps strié, se recourbent des deux côtés en demi-cercle, en bas et en arrière et se perdent dans la substance blanche du lobe temporal. Sur la figure 12, ce demi-cercle est sectionné à droite et à gauche, en dehors et sous le noyau lentillaire. Une partie de la commissure antérieure, très petite chez l'homme, mais très développée chez les animaux, unit entre eux les divers points d'origine du nerf olfactif (partie olfactive de la commissure antérieure). C'est le petit faisceau nerveux qui, sur la figure 29, se rend dans la substance grise.

De tous les points de l'écorce cérébrale naissent de nombreuses fibres nerveuses, qui mettent en communication le cerveau antérieur avec les parties profondes des centres nerveux. Beaucoup de ces fibres pénètrent dans le cerveau intermédiaire, d'autres vont jusqu'aux masses grises du cerveau moyen et au noyau nerveux de la protubérance annulaire, où elles paraissent se terminer à première vue. Un certain nombre descend plus bas, traverse la capsule interne, les pédoncules du cerveau, la protubérance, la moelle allongée et se termine dans la moelle épinière, où les fibres nerveuses se disséminent dans la substance grise à des hauteurs diverses.

L'ensemble des fibres nerveuses se dirigeant de l'écorce aux parties sous-jacentes se nomme *couronne rayonnante* (*Stabkranz*). Vous aurez une idée exacte de sa disposition en vous représentant la couche optique libre de toute adhérence, l'écorce des hémisphères tendue au-dessus d'elle, et en admettant que les fibres nerveuses convergent des diverses parties de l'écorce vers la couche optique (fig. 31). Parmi ces fibres, les unes sortent du lobe frontal,

d'autres du lobe pariétal, des lobes temporaux et occipitaux pour se rendre dans la couche optique. Peut-être même y en a-t-il qui sortent de l'écorce, à l'origine de la scissure de Sylvius, ou qui partent de la corne d'Ammon (en passant par le trigone). Une partie des faisceaux nerveux de la couronne rayonnante ne se rend pas dans la couche optique ; ils passent en avant de la couche optique, en dehors et en arrière d'elle pour se rendre à des points terminaux situés plus bas.

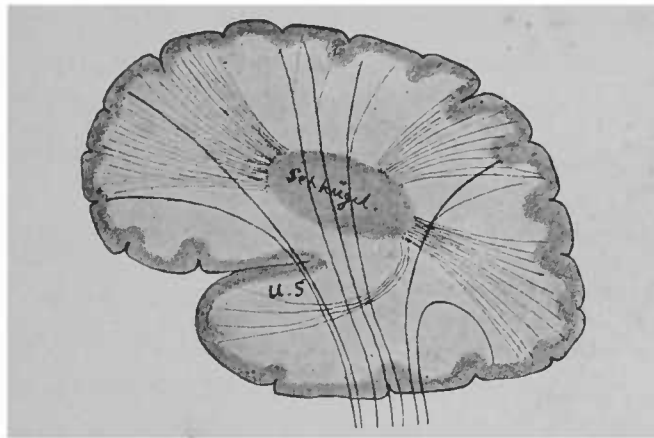


FIG. 31. — Schéma de la disposition des fibres nerveuses de la couronne rayonnante ; rapports de la couronne rayonnante avec la couche optique\*.

La couronne rayonnante se compose donc de fibres nerveuses qui vont à la couche optique, et de fibres nerveuses qui vont à des parties plus profondes.

A la couche optique se rendent presque toutes les fibres nerveuses de la face supérieure de l'écorce ; les faisceaux nerveux ne sont donc pas aussi rares que le représente le schéma précédent. Ces fibres nerveuses se rassemblent en partie près de la couche optique en faisceaux épais, que l'on nomme *pédoncules de la couche optique*.

Plus bas, on trouve des fibres nerveuses provenant :

\* U. S., pédoncule inférieur.

1° De l'écorce des circonvolutions frontale et pariétale ascendantes et du lobule paracentral; ces fibres par conséquent se rendent de la région motrice du cerveau à la moelle épinière (*faisceau pyramidal*).

2° De l'écorce des lobes frontaux et qui vont à la protubérance annulaire et particulièrement aux ganglions de la protubérance (*faisceau cortico-protubérantiel antérieur, Vordere Grosshirnrinden-Brückenbahn*). Ces fibres se rendent probablement de la protubérance au cervelet.

3° De l'écorce des lobes temporaux et occipitaux; ces fibres nerveuses se terminent aussi probablement dans les ganglions de la protubérance (*faisceau cortico-protubérantiel postérieur, Hintere Grosshirnrinden-Brückenbahn*).

4° De l'écorce du lobe pariétal supérieur (et de la circonvolution pariétale ascendante?), et peut-être aussi des portions plus postérieures de l'écorce; ces fibres se rendent dans la capsule interne et vont en passant sous la couche optique soit dans la moelle épinière, soit dans le noyau lenticulaire. Ces dernières traversent le *globus pallidus*, c'est-à-dire les deux segments internes du noyau lenticulaire et se réunissent près de la base du cerveau en formant un cordon épais dont nous connaissons plus tard le trajet entier (*fibres rayonnantes de la calotte, Haubenstrahlung*). Ces dernières fibres nerveuses sont les premières qui, dans le cerveau, s'entourent de myéline. Chez les fœtus de huit à neuf mois, elles peuvent être seules reconnues, grâce à leur forme de faisceau blanc et mince traversant la capsule interne, qui paraît grise à ce moment (fig. 2).

5° Du lobe occipital partent des fibres nerveuses qui se rendent aux noyaux d'origine du nerf optique. Elles établissent une relation entre les noyaux d'origine du nerf optique et l'écorce cérébrale. La destruction de ces fibres produit chez l'homme des troubles visuels.

Chez les animaux, ces fibres ne paraissent pas avoir la même importance, car on peut détruire des deux côtés l'écorce occipitale, sans amener de cécité persistante. Il y a donc pour le sens visuel des centres particuliers profondément situés; le sens visuel ne disparaît pas tant que ces centres sont intacts; mais dès que les relations des fibres avec l'écorce sont détruites, le sens est altéré. L'intégrité de ces relations a la plus haute importance pour l'évolution des phénomènes psychiques, chez l'homme; chez les animaux, cette importance paraît moindre; ces relations font défaut complètement chez les animaux inférieurs, les poissons, par exemple. Ces animaux voient, alors qu'ils ne possèdent en général (les téléostéens du moins) qu'une mince vésicule épithéliale, tenant lieu de cerveau.

6° Il existe sans doute d'autres systèmes de fibres dans la couronne rayonnante. La recherche de ces fibres doit porter sur le cerveau d'enfants de un an environ. Les fibres nerveuses prennent chez eux, à des époques variables, leur gaine de myéline, et à la fin de la seconde année, nous le savons, la couronne rayonnante est tout entière pourvue de myéline.

7° D'après Flechsig, le corps strié qui, je vous l'ai dit, provient de l'écorce, enverrait, tout comme l'écorce, des fibres nerveuses, faisant partie de la couronne rayonnante, à la couche optique, au corps sous-optique et à la protubérance annulaire.

Dans leur trajet descendant, les fibres nerveuses de la couronne rayonnante entrent en rapport avec le corps strié et la couche optique.

Elles convergent naturellement et arrivent en dehors de la couche optique. Les fibres nerveuses des portions antérieures du cerveau, pour arriver à ce point, doivent traverser le corps strié. Sur la coupe suivante horizontale, ces rapports vous paraîtront simples.

Cette coupe (fig. 32) a été pratiquée à un travers de doigt environ au-dessous de la coupe représentée dans la figure 10. Les deux hémisphères ont été enlevés en partie, et les fibres nerveuses de la couronne rayonnante passent dans la couche blanche, recourbée en arc de cercle, de la capsule interne. Les parties capsulaires pro-

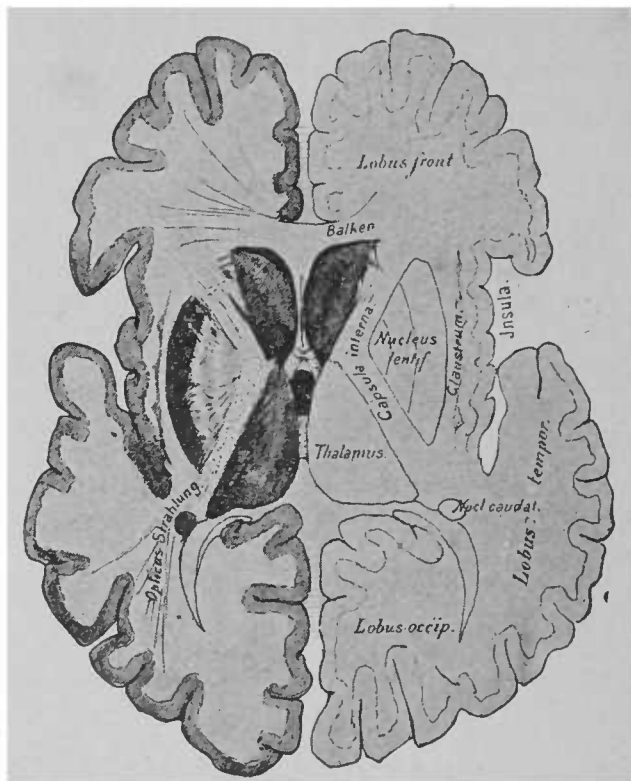


FIG. 32. — Coupe horizontale du cerveau (un peu inclinée de dedans en dehors)

venues des lobes frontaux et occipitaux se voient en partie sur le plan de section. — Quelques mots d'explication sur la figure :

Vous reconnaitrez facilement les lobes frontaux, occipitaux et temporaux. Le dernier se porte en avant de l'insula, qu'il recouvre en partie. Comme sur la figure 10, vous voyez en avant le corps calleux sectionné transversalement, le *septum lucidum* uni à lui ;

*Balken*, corps calleux. — *Opticus-Strahlung*, fibres optiques rayonnantes.



à l'extrémité postérieure du *septum*, se voient les piliers antérieurs du trigone.

En avant, en dehors du *septum*, se trouve la tête du noyau caudé, sectionnée cette fois. Sa queue, qui sur la figure 10 s'avance le long de la couche optique, n'est pas visible sur cette coupe. On la trouve dans la partie du cerveau qui a été enlevée. Vous voyez une partie de cette queue, tout à fait en arrière et en dehors, près de la corne d'Ammon. La figure suivante (fig. 33),

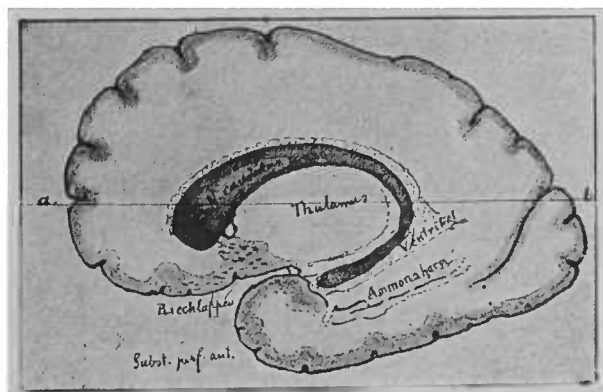


FIG 33. — Noyau caudé représenté sur toute sa longueur (figure schématique)

qui représente un noyau caudé isolé, vous montre cette disposition.

La queue du noyau caudé se recourbe en décrivant un arc de cercle à faible courbure autour du pédoncule du cerveau et va même jusqu'à l'extrémité de la corne inférieure. Sur des coupes horizontales pratiquées dans les plans profonds, telles que la coupe indiquée par la ligne *ab* (fig. 33), le noyau entier sera sectionné en deux points.

En dehors de la tête du noyau caudé, vous voyez d'épais faisceaux de fibres blanches. Ils proviennent de l'écorce du lobe frontal et

*N. caudatus*, noyau caudé. — *Thalamus*, couche optique. — *Riechlappen*, lobe olfactif. — *Subst. perf. ant.*, espace perforé antérieur. — *Ammonshorn*, corne d'Ammon.

renferment les fibres nerveuses de la couronne rayonnante et de la couche optique, ainsi que les fibres fronto-protubérantielles. Ces faisceaux de fibres doivent traverser, pour arriver à la couche optique et à la protubérance, le ganglion du corps strié qui se trouve sur leur voie. Vous pouvez vous en rendre compte sur la figure. La partie qui se trouve en dedans est le *noyau caudé*, celle qui est en dehors est le *noyau lenticulaire*. Ces deux parties ne sont pas, du reste, absolument séparées l'une de l'autre par les fibres nerveuses provenant du lobe frontal; entre elles passent de nombreuses fibres commissurales. Toutes les fibres nerveuses que nous venons de citer : fibres de la couronne rayonnante se rendant à la couche optique, fibres fronto-protubérantielles, faisceaux nerveux passant entre la tête du noyau caudé et le noyau lenticulaire, fibres allant du noyau caudé aux segments internes du noyau lenticulaire, constituent dans leur ensemble la masse de fibres blanches que nous voyons sur la coupe horizontale : c'est la *capsule interne*.

La coupe frontale (fig. 34) complète l'ensemble des rapports donnés par la coupe horizontale (fig. 32). Cette coupe, faite dans la région antérieure du cerveau, porte principalement sur les ganglions du corps strié; on y voit nettement les fibres nerveuses de la capsule interne, qui séparent ces ganglions.

La forme, la situation du noyau caudé, vous sont maintenant connues; il est peut-être plus difficile de vous donner une idée de l'aspect cunéiforme du noyau lenticulaire. Reportez-vous, pour cette étude, à la coupe horizontale (fig. 32) et à la coupe frontale (fig. 34). A ce ganglion sont annexées, en dedans, deux masses ganglionnaires assez étendues, d'une couleur gris clair, en relation avec le noyau lenticulaire par des fibres nombreuses. Aussi divise-t-on ordinairement le noyau lenticulaire en trois segments, dont le segment interne, le plus étendu, de couleur gris sombre (le puta-

men), est sans doute morphologiquement l'analogue du noyau caudé. Le noyau caudé envoie aux deux segments internes du noyau lenticulaire des fibres nerveuses qui, nous l'avons dit plus haut, passent par le pédoncule antérieur de la capsule interne; ces

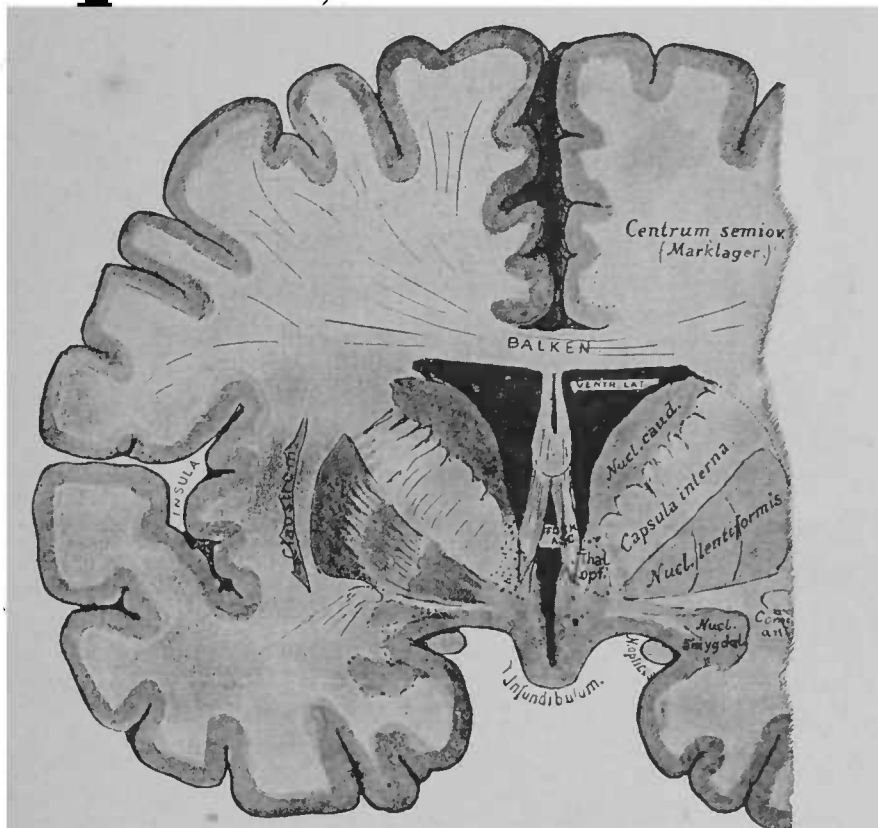


FIG. 34. — Coupe frontale du cerveau antérieur pratiquée en arrière des pédoncules antérieurs du trigone\*.

fibres descendent peut-être plus bas. Les fibres nerveuses du segment interne du noyau lenticulaire ont un trajet analogue<sup>1</sup>.

On trouve en dehors du corps strié l'écorce grise de l'insula de

<sup>1</sup> Les fibres nerveuses originaires des ganglions du corps strié sont pourvues de myéline plus tardivement que les fibres rayonnantes de la calotte, qui traversent les segments internes du noyau lenticulaire. Il est donc possible de distinguer l'une de l'autre ces deux sortes de fibres, qui chez l'adulte sont absolument indistinctes.

\* Pour l'explication des termes, voir la figure 12.

Reil. Dans la bande étroite de substance blanche, entre l'écorce et le ganglion, se trouve, dans la capsule externe, une masse longitudinale de cellules ganglionnaires, *l'avant-mur* ou *claustrum*; anatomiquement, le claustrum ne diffère pas de l'écorce grise voisine.

En arrière du noyau caudé, la coupe horizontale passe par la couche optique, le cerveau intermédiaire. En avant de la couche optique émergent de la profondeur les pédoncules antérieurs du trigone cérébral; *la commissure moyenne*, mince faisceau de substance grise, s'étend entre les deux couches optiques. En dehors de la couche optique est le *pédoncule postérieur de la capsule interne*. Le point de la capsule interne où se rejoignent les deux pédoncules se nomme le *genou de la capsule*. Rappelez-vous que la capsule interne a une forme particulière, qu'elle se recourbe en formant un angle. La situation des diverses parties de la couronne rayonnante aux deux angles a une grande importance; elle est probablement constante. On trouve dans le pédoncule postérieur, non loin du genou ordinairement, les fibres nerveuses allant de la zone motrice aux extrémités (*faisceau pyramidal*); en avant de ce faisceau, on voit des fibres en rapport avec les noyaux du facial et de l'hypoglosse; elles proviennent de l'extrémité inférieure de la circonvolution frontale ascendante.

En arrière du faisceau pyramidal, au tiers postérieur environ du pédoncule ou un peu plus en avant, se trouvent les faisceaux nerveux, désignés sous le nom de faisceaux rayonnants de la calotte; plus en arrière se trouve le faisceau de fibres issues du lobe occipital et allant aux noyaux d'origine du nerf optique; ce faisceau s'accrole au précédent. Il doit exister aussi dans cette région des fibres nerveuses allant de l'écorce du lobe temporal au noyau de l'auditif; l'existence de ces fibres est confirmée par l'observation de faits cliniques; on doit aussi trouver des fibres en rapport avec les centres olfactifs. Au dernier tiers du pédoncule postérieur de la capsule

interne, toutes les fibres nerveuses présidant aux sensations visuelles se réunissent pour constituer les nerfs optiques. En outre, on y trouve encore des fibres rayonnantes provenant de l'écorce occipitale et temporale et se rendant à la couche optique, et, de plus, le faisceau occipito-protubérantiel<sup>1</sup>. La figure 35 rend compte schématiquement de la disposition des divers faisceaux constituant la capsule interne.

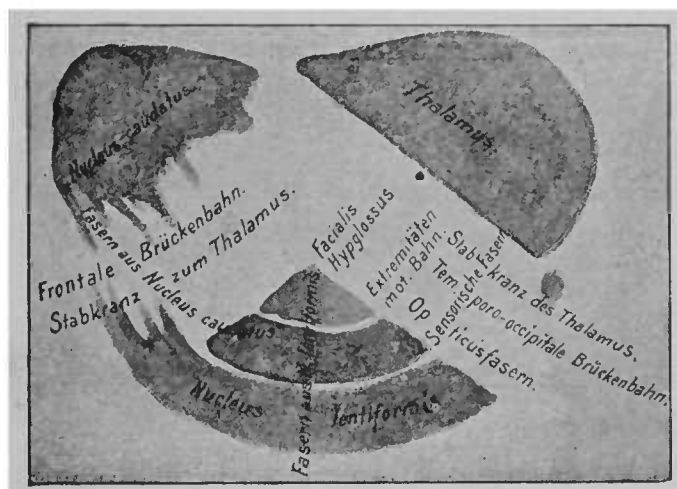


FIG. 35. — Schéma de la capsule interne, la position des faisceaux de fibres est indiquée en toutes lettres \*.

Toutes ces masses de fibres nerveuses convergent ainsi de l'écorce cérébrale vers la partie du cerveau située en dehors de la couche optique. Une partie de ces fibres pénètre dans la couche optique (fibres rayonnantes de la couche optique) ; la plus grande et

<sup>1</sup> Ce dernier faisceau est peut-être identique à l'un des faisceaux sensitifs précédemment indiqués.

*Nucleus caudatus*, noyau caudé. — *Thalamus*, couche optique — *Nucleus lentiformis*, noyau lenticulaire. — *Fasern aus Nucleus caudatus*, fibres provenant du noyau caudé. — *Frontale Brückenbahn*, faisceau fronto-protubérantiel. — *Stabkranz zum Thalamus*, fibres de la couronne rayonnante allant à la couche optique. — *Fasern aus N. lentiformis*, fibres provenant du noyau lenticulaire. — *Facialis hypoglossus*, fibres en rapport avec les noyaux du facial et de l'hypoglossaire. — *Extremitätenmot. Bah.*, faisceaux allant de la zone motrice aux membres (faisceau pyramidal). — *Sensorische Fasern*, fibres sensitives. — *Stabkranz des Thalamus*, fibres rayonnantes de la couche optique. — *Temporo-occipitale Brückenbahn*, faisceau temporo-occipito-protubérantiel. — *Opticusfasern*, fibres optiques.

la plus longue partie passe sous la couche optique, où elle se termine dans des ganglions et descend même jusque dans la moelle épinière. Toute affection, localisée dans le centre ovale, atteindra une partie des fibres nerveuses de la couronne rayonnante. Mais les symptômes qui permettent de diagnostiquer une interruption dans le trajet des faisceaux de l'écorce à la périphérie ne sont pas toujours constants, probablement pour cette raison que les symptômes importants, capables de permettre un diagnostic, n'existent que si le faisceau nerveux est détruit en totalité. Une petite portion de faisceau restée saine semble suffire à conduire les impulsions volontaires de l'écorce à la périphérie et réciproquement à conduire les sensations de la périphérie au centre.

Il y a des maladies qui ne siègent pas dans la portion de substance blanche située au-dessous des circonvolutions frontale et pariétale ascendantes; ces maladies, souvent dépourvues de symptômes, affectent les faisceaux cortico-protubérantiels et les faisceaux rayonnants de la calotte. Les lésions siégeant dans le faisceau pyramidal amènent ordinairement une paralysie alterne. Des affections localisées dans la portion de substance blanche située au-dessous de la circonvolution frontale inférieure déterminent souvent l'aphasie. On connaît un certain nombre de cas qui font supposer que l'interruption des fibres rayonnantes de la calotte amène la perte de la sensibilité d'un seul côté.

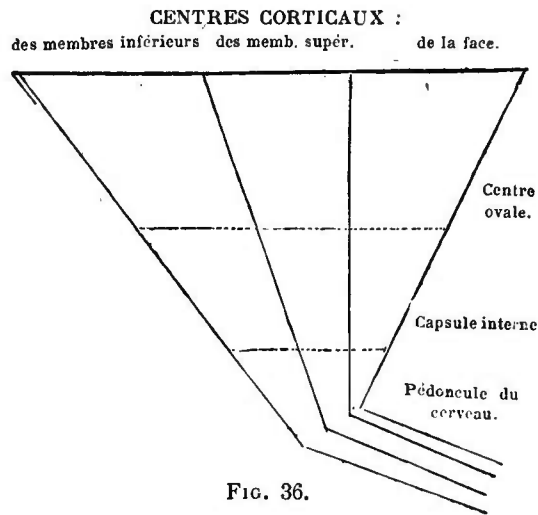
Il semble démontré que des maladies, siégeant en arrière du genou de la capsule interne, paralysent les fibres nerveuses, annihilent les mouvements de la moitié du corps du côté opposé; que des lésions, siégeant dans les deux derniers tiers du pédoncule postérieur, abolissent ou atténuent, sur le côté correspondant, la sensibilité de la moitié du corps. Dans la plupart des cas, le sens visuel et probablement le sens auditif, sont plus ou moins troublés. Les troubles visuels se manifestent sous forme d'hémiopie.

Si vous vous rappelez que toutes les fibres nerveuses convergent, comme je l'ai répété, de l'écorce vers la capsule, vous comprendrez sans la moindre difficulté que de petits foyers siégeant dans la capsule peuvent produire les mêmes symptômes que des foyers plus étendus, siégeant dans le centre ovale ou dans l'écorce grise. En effet, les fibres nerveuses s'agglomèrent dans la capsule interne, alors qu'au delà elles se disséminent sur une plus grande étendue. Ainsi, par exemple, dans le cas d'hémiplégie complète du côté opposé, on trouvera sur l'écorce grise une lésion très étendue (circonvolutions frontale et pariétale ascendantes et parties limitrophes des circonvolutions frontale et pariétale). Au centre ovale, un foyer plus petit, localisé dans la substance blanche, sous les circonvolutions précédentes, aurait le même effet. Dans la capsule interne, la destruction d'une petite portion du pédoncule postérieur suffit pour provoquer des symptômes complexes. Dans le cas d'hémiplégie, on pensera toujours en premier lieu à reconnaître si la lésion est voisine de la capsule interne ou siége dans la capsule même, si d'autres symptômes n'indiquent pas que la lésion s'étend à d'autres parties du cerveau. Les hémiplégies consécutives aux lésions de l'écorce sont très rares. Les hémiplégies qui ont pour origine des lésions siégeant dans les parties plus profondes des centres nerveux sont encore plus rares et s'accompagnent ordinairement de symptômes manifestes dans les nerfs crâniens, ce qui permet d'en déterminer le siège.

D'autre part, l'observation anatomique et clinique nous apprend que les affections d'origine *cérébrale* de quelques portions du corps, d'une main par exemple, ont rarement pour cause des lésions de la capsule interne, où les fibres sont tellement nombreuses qu'une lésion ne peut guère porter sur quelques fibres isolément. Les monoplégies, les monospasmes proviennent assez souvent d'une lésion corticale. Un foyer peut y être déjà relativement grand,

avant d'atteindre un centre voisin. Le schéma suivant (fig. 36) explique graphiquement ce que nous venons de dire. Il montre comment les monoplégies proviennent ordinairement de l'écorce, les hémiparésies des parties plus profondes; on voit qu'un foyer d'une étendue déterminée n'atteindra dans l'écorce qu'un centre particulier, et, plus bas, les fibres nerveuses de plusieurs centres.

On n'a pas encore déterminé les symptômes exacts qui se produisent, dans le cas de lésion portant sur les fibres d'association



seules, en raison de la proximité de ces fibres nerveuses avec la couronne rayonnante. Certaines altérations de la parole, de la prononciation, certains troubles auditifs paraissent se rattacher à ces lésions. Nous ne savons presque rien sur les troubles fonctionnels du corps calleux. Ses fibres peuvent être détruites en totalité, dans certaines circonstances, sans qu'il se produise des troubles de la motilité, de la coordination, de la sensibilité, des réflexes, des sensations, du langage, sans que l'intelligence se modifie tant soit peu. Une seule fois, dans un cas de lésion du corps calleux, on observa de l'incertitude dans la marche, sans vertige et sans ataxie.



## CINQUIÈME LEÇON

### COURONNE RAYONNANTE, CORPS STRIÉ, COUCHE OPTIQUE ET RÉGION SOUS-OPTIQUE. CONFIGURATION DE LA BASE DU CERVEAU

Vous avez vu, dans la dernière leçon, qu'une grande partie des fibres de la couronne rayonnante s'arrête dans le cerveau intermédiaire, dans la couche optique. D'autres se dirigent dans la capsule en bas et en arrière. Elles arrivent ainsi en grande partie, en passant derrière la couche optique, tout près de la face inférieure du cerveau. Ces fibres émergent de la masse cérébrale sous forme d'un faisceau blanc volumineux, qu'on désigne sous le nom de *ped du pédoncule cérébral (pes pedunculi)*.

Sur la coupe frontale (fig. 37), vous voyez que la partie libre de la capsule, dont les fibres se replient en arrière, vers le pédoncule cérébral, est située par sa face antérieure contre la couche optique. C'est dans cette partie du pied du pédoncule cérébral qu'arrivent les fibres issues du faisceau fronto-protubérantiel, du faisceau occipito-temporo-protubérantiel et du faisceau pyramidal. Les fibres du nerf optique, provenant de la couronne rayonnante, et les fibres rayonnantes de la calotte ne pénètrent pas dans le pied du pédoncule. Toutefois il contient des fibres d'origine des ganglions du corps strié. Plus en arrière, sous les tubercules quadrijumeaux, on trouve, *au-dessus* du pied et à la place où se voit précisément la couche optique, les fibres nerveuses, qui proviennent de la couche optique et

des autres parties du cerveau, plus les fibres rayonnantes de la calotte. Là, les fibres sorties du cerveau antérieur, du cerveau intermédiaire et moyen se séparent en une partie antérieure,

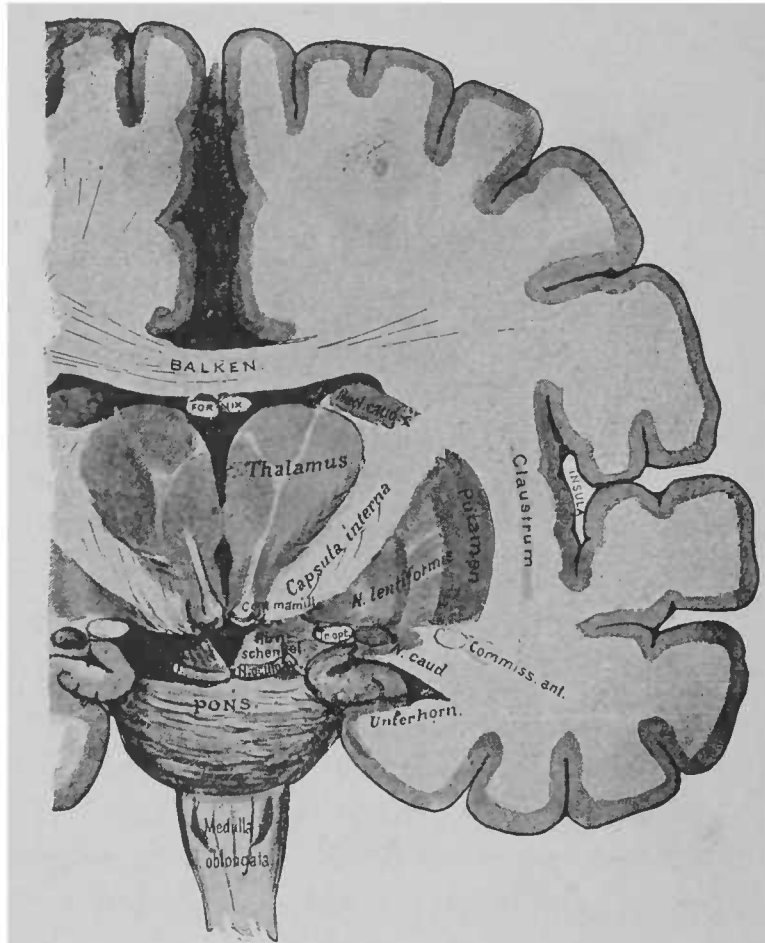


FIG. 37. — Coupe frontale du cerveau antérieur et intermédiaire, pratiquée au niv. au du point où les fibres de la capsule interne se rendent au pied du pédoncule cérébral\*.

le *pied*, et en une postérieure, la *calotte*. Nous commencerons par nous occuper du pied. Dans la figure suivante (fig. 38), nous avons essayé de représenter l'évolution du pied hors de la cap-

\* *Balken*, corps calleux. — *Fornix*, trigone cérébral. — *Thalamus*, couche optique. — *Nucl. caud.*, noyau caudé. — *Hirnschenkel*, pédoncule cérébral. — *N. lentiformis*, noyau lenticulaire. — *Unterhorn*, corne inférieure du ventricule latéral.

sule interne, sur une coupe schématique, horizontale, du cerveau. La couche optique est représentée en clair. En arrière, la coupe fait défaut, sans quoi on ne verrait pas le pied situé à la base du cerveau.

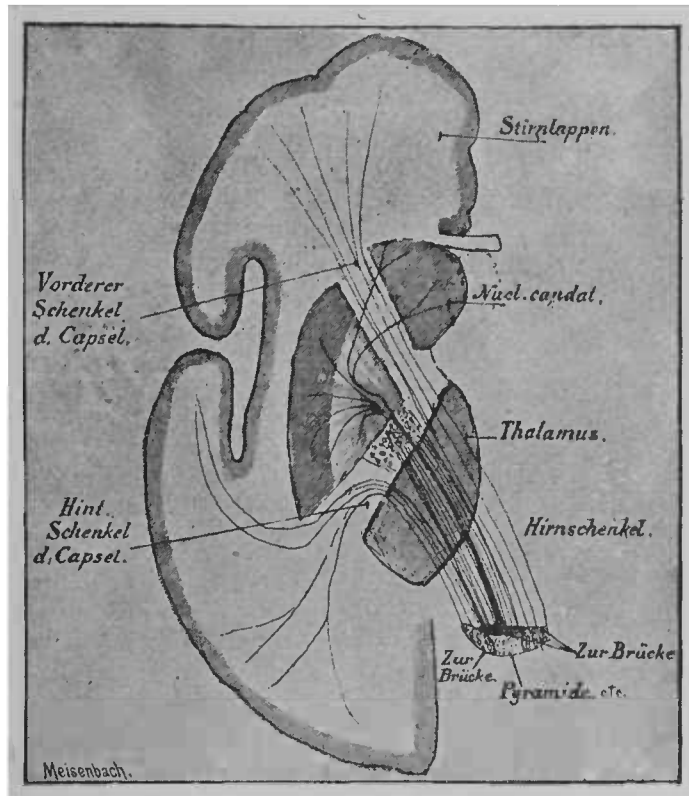


FIG 38. — Schéma du trajet des fibres, de la capsule interne au pied du pédoncule cérébral. D'après WERNICKE. (Ce schéma a été modifié\*.)

Dans le schéma, vous voyez un faisceau sortir des ganglions du corps strié, et se placer au-dessus des faisceaux issus de l'écorce cérébrale. Il se termine très probablement dans le pont de Varole.

Les rapports du corps strié avec les fibres provenant de l'écorce

\* *Stirnlappen*, lobes frontaux. — *Nucl. caudat.*, noyau caudé. — *Thalamus*, couche optique. — *Hirnschenkel*, pédoncule cérébral. — *Zur Brücke*, fibres qui se rendent à la protuberance. — *Vorderer Schenkel d. Capsel*, pédoncule antérieur de la capsule. — *Hint. Schenkel d. Capsel*, pédoncule postérieur de la capsule.

cérébrale ne sont pas encore très nets. La description suivante relate les points les plus importants et les mieux établis. Le noyau lenticulaire se compose d'un *segment externe* et de deux ou plusieurs *segments internes*. Du segment externe et du *noyau caudé* partent des fibres qui traversent les deux segments internes et sortent près de la base et du sommet du noyau lenticulaire. Vous vous rappelez avoir vu, dans la seconde leçon, que le noyau caudé et le segment externe sont, par leur origine, en relation avec l'écorce du cerveau. Vous voyez maintenant que ces deux parties du cerveau émettent des fibres tout comme l'écorce cérébrale.

Outre ces fibres, le noyau lenticulaire en reçoit aussi de l'écorce des hémisphères. Ce sont des fibres des faisceaux rayonnants de la calotte. Elles passent en dehors de la capsule interne, le long du bord interne (voir fig. 39), pénètrent dans les deux segments internes, les traversent, absolument comme les fibres qui proviennent du segment externe et du noyau caudé, et, comme elles, se rassemblent en bas, près du noyau lenticulaire, en un faisceau épais, l'*anse du noyau lenticulaire*. La plupart des fibres de l'anse du noyau lenticulaire arrivent en traversant la capsule vers la région interne, qui est située sous la couche optique et qu'on nomme la *couche sous-optique*. Sur la figure 39, nous voyons une coupe du cerveau d'un fœtus de huit mois, qui montre le rapport des fibres de la calotte avec le noyau lenticulaire. A cette période du développement, il n'existe pas, en dehors des fibres représentées sur la coupe, de faisceaux pourvus de gaine de myéline. On peut remarquer l'absence complète des fibres qui prennent naissance dans le noyau caudé et dans le segment externe. Ce n'est que par l'examen du cerveau fœtal qu'il était possible d'établir avec sûreté les rapports communs du noyau lenticulaire et des faisceaux rayonnants de la calotte.

On ne voit pas sur cette préparation le faisceau direct des fibres rayonnantes de la calotte (en arrière de la masse grise désignée à droite de la figure sous le nom de corps sous-optique), faisceau qui se rend aux parties profondes; en effet, ce faisceau ne se trouve pas sur le plan de section. Comparez, sur la figure 40,

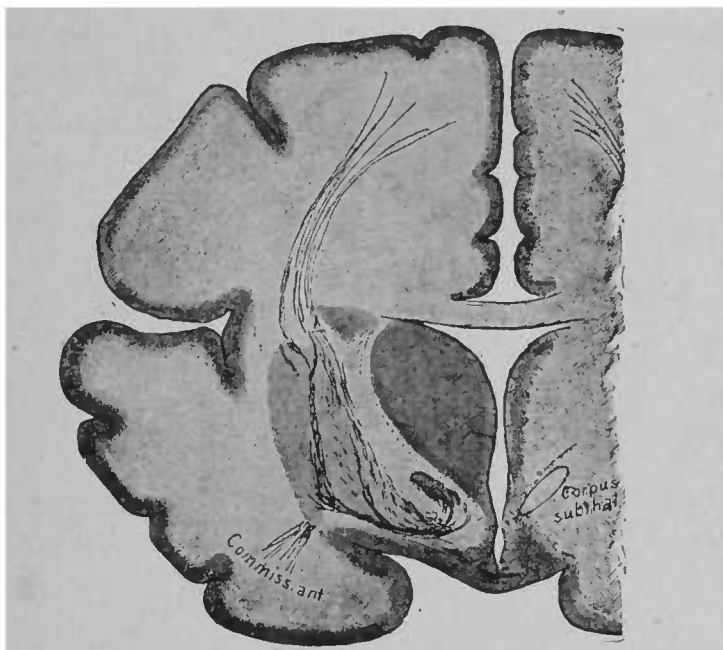


FIG. 39. — Coupe frontale du cerveau d'un fœtus de trente-deux semaines. Toutes les fibres à gaine de myéline sont colorées en noir par l'hématoxyline. En haut les fibres rayonnantes de la calotte, en bas l'anse du noyau lenticulaire, en bas et en dehors la commissure antérieure sont pourvues de gaine de myéline. Dans le segment interne et le noyau caudé, pas de fibres à myéline.

la ligne ponctuée qui représente schématiquement ce faisceau, et la figure 42.

Vous avez appris, Messieurs, à connaître dans leurs divers points d'origine une bonne partie des fibres qui constituent le cerveau antérieur. Il nous reste à voir maintenant quelles sont les parties où se terminent la plupart des fibres à myéline du cerveau.

Le cerveau intermédiaire est situé en arrière du cerveau antérieur. En dehors des deux parois latérales du premier émergent

les *couches optiques*. Elles se composent de plusieurs noyaux gris, assez peu délimités les uns des autres. Une couche superficielle de fibres blanches, à gaine de myéline (*stratum zonale*), tapisse la couche optique. Vers la base du cerveau, on peut les suivre en grande partie dans le nerf optique; elles émergent de la partie profonde de la couche optique, où elles se rassemblent en faisceaux, au milieu des ganglions constitutifs de la couche, et séparent ainsi ces ganglions les uns des autres. Dans chacune des couches optiques on peut séparer : 1° un *noyau interne*, accolé au ventricule et près de l'extrémité antérieure de celui-ci un petit *ganglion isolé*, qui est le *ganglion de l'habenula*; 2° un *noyau externe*, situé en dehors, le long de l'éminence optique, et qui se renfle en arrière, où il forme le *pulvinar*<sup>1</sup>; 3° un *noyau antérieur*, dont l'extrémité antérieure est renflée, et qui, pénétrant comme un coin entre les deux autres noyaux, produit en avant de la couche optique une éminence, le *tubercule antérieur* (voir fig. 10). Derrière la couche optique se trouve, au-dessous et en dehors du pulvinar, un ganglion de coloration grise très caractéristique, le *corps genouillé externe*. Il pénètre profondément dans la substance de la couche optique et envoie un grand nombre de fibres d'origine à la *bandelette optique*. A l'observation superficielle, cette bandelette ne paraît être qu'un prolongement de la couche optique en bas et en avant. (Voir fig. 49.)

En dehors, l'éminence optique est contiguë à la capsule interne (fig. 40). De nombreuses fibres rayonnent de cette capsule pour s'enfoncer dans l'éminence. Elles proviennent de diverses directions, s'entre-croisent, et vont rayonner ensemble dans l'éminence optique. Au milieu du réseau de fibres entre-croisées restent quel-

<sup>1</sup> Chez les nouveau-nés, le noyau externe seul renferme des fibres de la couronne rayonnante, avec gaine de myéline, fibres qui deviennent blanches en même temps qu'apparaît la myéline dans le nerf optique.

ques noyaux de substance grise. La zone externe où se voient les entre-croisements se nomme, à cause de son aspect, *couche fenêtrée*. Sur les points où la plupart des fibres à gaine de myéline rayonnent dans le noyau externe, ce noyau paraît plus clair que les autres noyaux de l'éminence optique.

Le bord interne de la couche optique est séparé du ventricule par une couche uniforme de substance grise. On la nomme *substance grise du ventricule moyen*. Sur la ligne médiane du cerveau, cette substance grise forme le plancher du ventricule. On peut étudier sur la figure suivante, dessinée d'une façon fort schématique, la position de la couche optique par rapport à la base du cerveau, à la substance grise du troisième ventricule, à la capsule interne et au noyau lenticulaire (fig. 40).

Examinez encore sur cette coupe un point particulier, que jusqu'ici nous n'avons fait que mentionner. C'est la région située au-dessous du noyau lenticulaire. Là se rassemblent plusieurs faisceaux de fibres à trajet presque parallèle, qui traversent, les uns avec un angle plus ou moins prononcé, la partie inférieure de la capsule interne, tandis que d'autres passent au-dessus d'elle. Les fibres supérieures proviennent du noyau lenticulaire (et particulièrement de l'anse du noyau lenticulaire étudiée plus haut); les fibres inférieures se rendent de la couronne rayonnante à la couche optique; ces fibres, issues des lobes occipital et temporal, forment le pédoncule inférieur de l'éminence optique (voir le schéma, fig. 31, *us*). L'ensemble des fibres qui, sur la coupe (fig. 40), se trouvent en avant du noyau lenticulaire se nomme *anse pédonculaire (de Gratiolet)*<sup>1</sup>. C'est en arrière de l'anse pédonculaire de Gratiolet qu'on rencontre les fibres de la capsule, qui se rendent au pied du pédoncule cérébral pour émerger à la base du cerveau. L'anse pédonculaire de Gratiolet délimite donc en avant le pédoncule cérébral. Elle

<sup>1</sup> *Substantia innominata* des auteurs allemands.

ressemble à un ruban contourné au-dessus et en avant du pédoncule, d'où son nom d'*anse pédonculaire*.

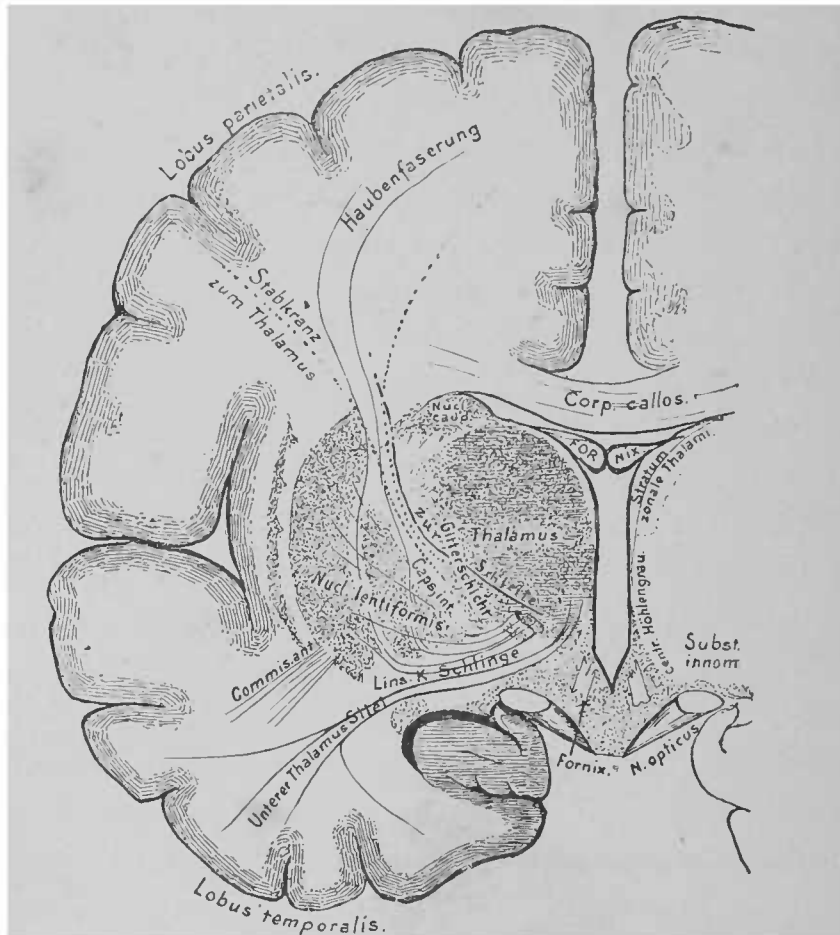


FIG. 40. — Coupe frontale du cerveau, pratiquée en avant de la ligne de section de la figure 37, et en arrière du chiasma. Figure schématique.

Tout près de la couche optique, en bas et en arrière, on trouve une série de petits ganglions dont la nature et la signification pré-

*Corp. callos.*, corps calleux. — *Fornix*, trigone cérébral, voûte à trois piliers. — *Stratum zonale Thalami*, stratum zonale de la couche optique. — *Centr. Höhlengrau*, substance grise du canal encéphalo-médullaire. — *Subst. innom.*, aose pédonculaire de Gratiolet. — *Thalamus*, couche optique. — *Haubenfaserung*, fibres de la calotte. — *Zur Schleife*, fibres se rendant au ruban de Reil. — *Gitterschicht*, couche fenêtrée. — *Nucl. lentiformis*, noyau lenticulaire. — *Linsenkernschlinge*, anse du noyau lenticulaire. — *Unterer Thalamus Stiel*, pédoncule inférieur de la couche optique. — *Stabkranz*, couronne rayonnante. — *Zum Thalamus*, fibres se rendant à la couche optique.





et se perd dans le tubercule antérieur. (Sur la figure 37, on peut voir une partie de son trajet.) On croyait autrefois qu'il provenait de la couche optique et qu'il se recourbait dans le tubercule mamillaire pour remonter dans le trigone. Les recherches de Gudden ont contredit cette opinion. Aussi l'ancien nom de *fornix* (trigone) *descendant* n'est-il plus usité. On l'appelle actuellement du nom de l'anatomiste qui l'a découvert, *faisceau de Vicq d'Azyr*<sup>1</sup>. Près de lui, on voit s'élever un faisceau de fibres, issu d'un autre ganglion des tubercules mamillaires, et situé en arrière de la couche optique, mais qui bientôt se sépare du faisceau collatéral et qui arrive en se recourbant à angle droit dans la calotte des tubercules quadrijumeaux où on peut le suivre jusque dans les ganglions situés sous l'aqueduc de Sylvius. C'est le *faisceau de la calotte des tubercules mamillaires*.

Il semble, quand on examine les figures 34 ou 37, que la couche optique repose sur la capsule interne. Cette relation ne cesse que plus loin, en arrière. Entre la couche optique et la capsule se glissent plusieurs petites masses ganglionnaires grises, où rayonnent de nombreuses fibres issues du noyau lenticulaire, de la capsule et de la couche optique même. La portion basale, postérieure, de la couche optique, où se voient ces masses ganglionnaires, a reçu le nom de *région sous-optique*. La région sous-optique n'a été connue d'une façon précise que grâce aux recherches de Luys, de Forel, et aux travaux de Flechsig et de Wernicke. Et pourtant, nous sommes loin d'avoir compris exactement les rapports compliqués qui existent sur ce petit espace, où des fibres de diverses provenances se rencontrent, s'entrelacent et s'entre-croisent, où l'on trouve des masses de substance grise, qui elles-mêmes sont remplies en partie d'un étroit réseau de fibrilles entre-croisées, à gaine de myéline.

<sup>1</sup> Voir la figure 30, où le faisceau, rétabli sur la préparation, se trouve entre les deux divisions du trigone (*fornix*), dans le tubercule mamillaire.

La figure 42 montre quelques détails d'une coupe faite à ce niveau. Sous la couche optique est un ganglion rond, le *noyau rouge*, ou *noyau rouge de la calotte*; en dehors de lui se voit le *corps sous-optique* (corps de Luys), à forme presque lenticulaire. Vous vous rappelez ce faisceau de la couronne rayonnante,

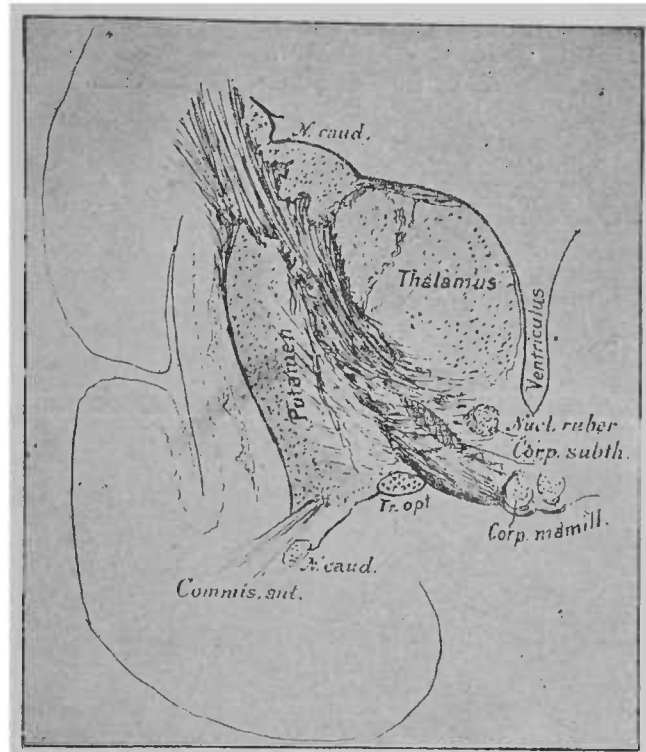


FIG. 42.— Coupe horizontale de la région sous-optique chez un enfant de quatre semaines. Voir la figure 39 où le faisceau de la calotte seul est visible \*.

que nous avons considéré comme un faisceau de la calotte. Ses fibres, sorties de la capsule interne, arrivent en grande partie dans la région qui est en haut et en dehors du noyau rouge, où elles circonscrivent, comme une capsule, un tiers de ce ganglion; plus

\* *Thalamus*, couche optique. — *Putamen*, segment externe du noyau lenticulaire. — *Ventriculus*, ventricule. — *Nucleus ruber*, noyau rouge. — *Corpus subthalamicum*, corps sous-optique. — *Corpus mamillare*, tubercules mamillaires. — *Tractus opticus*, bandelette optique. — *Nucleus caudatus*, noyau caudé,

loin, elles descendent le long du noyau rouge et forment ultérieurement un faisceau de fibres, que nous apprendrons à connaître sous le nom de ruban de Reil. Le trajet de ces fibres est indiqué schématiquement sur la figure 40. Vers le sommet du noyau lenticulaire, les fibres provenant de ces diverses parties et du ruban de Reil se réunissent en une masse épaisse. Cette masse traverse la capsule (voir fig. 40) par de nombreuses fibres et pénètre dans un réseau qui entoure de très près le corps sous-optique. De là, la plupart des fibres pénètrent dans ce ganglion même; d'autre part, mais ceci ne semble pas suffisamment démontré, un certain nombre de ces fibres se rend directement du noyau lenticulaire au faisceau que nous avons appelé plus haut *ruban de Reil*, et n'entre pas en rapport avec la masse interne du corps sous-optique.

Dans le noyau rouge se rendent des fibres originaires de la couche optique. En arrière (en avant de la coupe représentée sur la figure 42), ce noyau devient plus épais, car il reçoit beaucoup de fibres de l'espace qu'on voit sur la coupe transversale (fig. 47). En arrière et au-dessous du corps sous-optique, existe, à la partie supérieure des fibres qui de la capsule interne vont jusqu'au pied des pédoncules, un amas de cellules pigmentées en noir, la *substance noire (locus niger)*, à la place même où on voit encore (fig. 42) le corps sous-optique. De la région sous-optique jusqu'à l'extrémité inférieure du cerveau moyen, ce ganglion, de couleur gris sombre, est constamment visible au-dessus du pied des pédoncules.

La substance noire divise les faisceaux de fibres qui partent du cerveau antérieur et du cerveau intermédiaire et se dirigent en bas, en deux portions, distinctes par leur importance physiologique : c'est le *ped* ou *pédoncule* proprement dit et la *calotte*. Au commencement de cette leçon, nous avons déjà parlé du pied des pédoncules; plus tard, nous reviendrons assez longuement sur cette partie du cerveau; la calotte, située à la partie

postérieure de la couche optique, dont nous nous occupons actuellement, renferme le pulvinar, le noyau rouge, le corps sous-optique, les faisceaux de fibres provenant du noyau lenticulaire et les

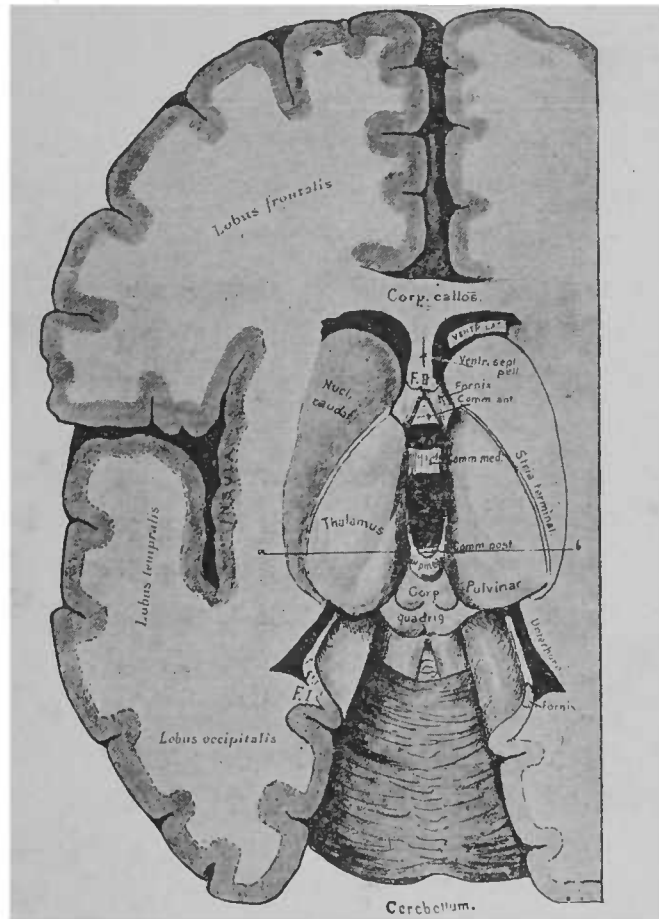


FIG. 43. — Ventricules, ouverts par leur face supérieure \*.

fibres rayonnantes de la calotte, de sorte qu'elle n'est pas uniquement formée par les faisceaux du noyau lenticulaire.

Nous avons maintenant à examiner la constitution de la région

\* *Corpus callosum*, corps calleux. — *Ventriculus lateralis*, ventricule latéral. — *Fornix*, t. i. g. me. — *Ventr. septum pellucidum*, cloison transparente séparant les deux ventricules latéraux. — *Nucleus caudatus*, noyau caudé. — *Thalamus*, couche sous-optique — *Stria terminalis*, sillon limitrophe. — *Lobus frontalis*, lobe frontal. — *Lobus temporalis*, lobe temporal. — *Lobus occipitalis*, lobe occipital. — *Cerebellum*, cervelet.

sectionnée transversalement qui, sur la figure 43, est désignée par la ligne *ab*. Vous voyez qu'en arrière de cette ligne commence le *cerveau moyen*, avec les *tubercules quadrijumeaux*. Les couches optiques s'écartent l'une de l'autre; au milieu d'elles, la substance grise du canal encéphalo-médullaire s'élargit quelque peu et, par suite, le ventricule moyen diminue de profondeur. Son plancher, situé jusque-là près de la base, est en haut de la base. (Voir la coupe longitudinale, fig. 44.)

En arrière, se montre de nouveau le toit des vésicules cérébrales qui, vous vous le rappelez, était à peine visible dans la région de la couche optique. La partie supérieure du ventricule est fermée par ce toit qui, dès lors, s'étend jusqu'en bas de la moelle épinière.

A la partie antérieure du toit se trouvent les fibres de la *commis-sure postérieure*, et, en arrière de cette commissure, les tubercules quadrijumeaux. Le ventricule rétréci, qui se trouve maintenant au-dessous du toit, se nomme sur toute l'étendue où il appartient au cerveau moyen, *aqueduc de Sylvius*. L'ouverture de l'aqueduc est située sous la commissure postérieure. Cette ouverture est environnée de toutes parts par la substance grise du canal central. Arrivé au-dessus du cerveau postérieur, le canal s'élargit de nouveau et prend le nom de *quatrième ventricule*. Son plancher est formé par le sinus rhomboïdal, son toit par le cervelet.

Vous pourrez voir sur la figure 44 (coupe sagittale du cerveau) la configuration du toit du cerveau moyen, conforme à la description précédente.

Nous mentionnerons brièvement la *glande pinéale*, qui représente, avec ses pédoncules dirigés vers la face interne de la couche optique, un reste du toit de cerveau intermédiaire (voir fig. 4). La glande pinéale ne renferme presque pas d'éléments nerveux. Elle se compose essentiellement et en partie d'éléments épithéliaux

creux, produits par prolifération des cellules primordiales. Les pédoncules de la glande pinéale renferment des fibres à gaine de myéline; ils arrivent jusqu'aux ganglions de l'habenula, dans la couche optique.

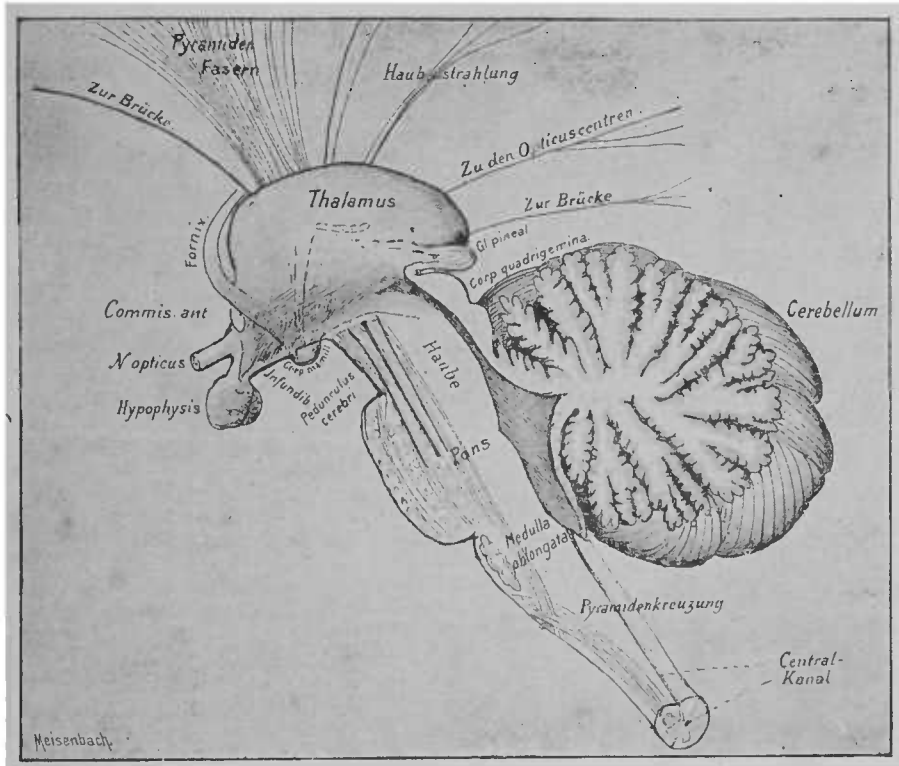


FIG. 44 — Section verticale et médiane du cerveau intermédiaire et des organes situés en arrière. Le trajet d'un grand nombre des fibres de la couronne rayonnante est indiqué par des lignes ?.

Outre ces éléments, la glande pinéale renferme de nombreux vaisseaux sanguins et des *acervules*, petites concrétions pierreuses

*Thalamus*, couche optique. — *Haube*, calotte. — *Pons*, protubérance annulaire. — *Medulla oblongata*, moelle allongée. — *Pyramidenkreuzung*, entre-croisement des pyramides. — *Centralkanal*, canal encéphalo-médullaire. — *Cerebellum*, cervelet. — *Corp. quadrigemina*, tubercules quadrijumeaux. — *Pedunculus cerebri*, pédoncule cérébral. — *Corp. mamillare*, tubercules mamillaires. — *N. opticus*, nerf optique. — *Fornix*, trigone cérébral. — *Zur Brücke*, fibres se rendant au pont de Varole. — *Pyramidenfasern*, faisceau pyramidal. — *Haubenstrahlung*, faisceau rayonnant de la calotte. — *Zu den Opticuscentren*, fibres se rendant aux couches optiques.

à structure stratifiée, qui se composent de sels calcaires et de quelques éléments organiques.

La figure 43 vous permettra de vous rendre compte de la position de la glande pinéale, à l'extrémité postérieure de la couche optique, entre les tubercules quadrijumeaux.

Jusque-là, nous n'avons pas eu l'occasion d'étudier en particulier la base du cerveau. Maintenant que nous connaissons l'origine de plusieurs organes qui se trouvent sur cette base, nous pouvons étudier un cerveau dont la base aura été tournée en haut et qu'on aura débarrassé de la pie-mère et des vaisseaux sanguins.

La figure suivante (fig. 45), qui représente la base du cerveau, peut servir à une démonstration schématique. Tout d'abord, vous voyez émerger de la masse cérébrale les pédoncules cérébraux. En avant d'eux, dans l'espace recouvert en grande partie par le nerf optique, est l'anse pédonculaire de Gratiolet, qui renferme l'anse du noyau lenticulaire et le pédoncule supérieur de la couche optique. Vous avez appris, par des coupes et des démonstrations antérieures, que la masse de substance blanche que l'on voit là, c'est-à-dire le pied du pédoncule cérébral, est la continuation directe des fibres de la capsule interne. Après un court trajet, le pédoncule cérébral est recouvert par des masses de fibres épaisses, qui paraissent se diriger transversalement au-dessus de lui, d'un hémisphère du cervelet à l'autre. Ces masses de fibres se nomment *fibres du pont de Varole (fibræ pontis)*. Au delà du pont, une partie des fibres contenues dans le pied du pédoncule cérébral reparaît de nouveau et porte le nom de *faisceau pyramidal*; une autre partie se termine dans les ganglions, disséminés entre les fibres du pont.

La substance grise située entre les pédoncules cérébraux forme l'*espace perforé postérieur*. Elle est contiguë, du côté interne,



à la région sous-optique. En avant de cet espace, on trouve les *tubercules mamillaires*, formés par deux ganglions arrondis, que

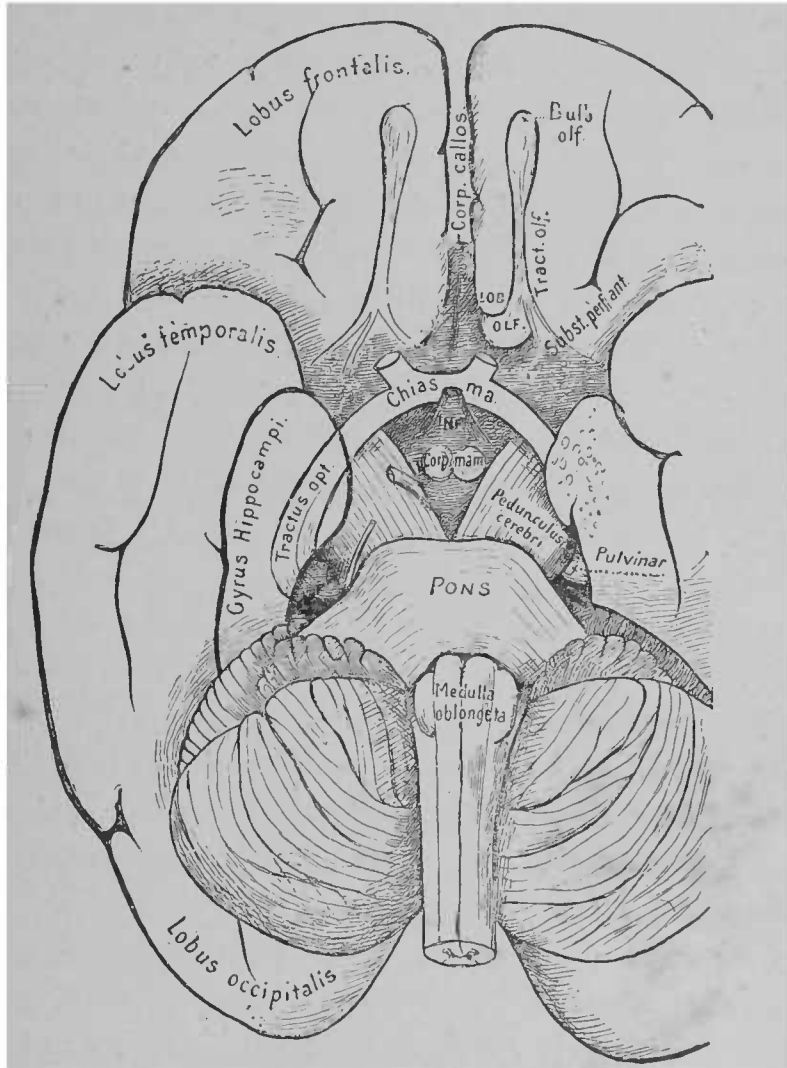


FIG. 45. — Base du cerveau; à gauche on a enlevé une partie du lobe temporal, de manière à rendre visible le trajet de la bandelette optique.

des coupes transversales nous ont déjà fait connaître; ce sont les

<sup>1</sup> *Corpus callosum*, corps calleux. — *Pons*, pont de Varole. — *Medulla oblongata*, moelle allongée. — *Pedunculus cerebri*, pédoncule cérébral. — *Lobus frontalis*, lobe frontal. — *Lobus temporalis*, lobe temporal. — *Lobus occipitalis*, lobe occipital. — *Gyrus hippocampi*, circonvolution de l'hippocampe. — *Tractus opticus*, bandelette optique.

mêmes ganglions où arrive le faisceau de Vicq d'Azyr, issu de la couche optique, et d'où paraît sortir la portion ascendante du trigone.

En avant des tubercules mamillaires se présente le plancher du ventricule moyen qui, à la base du cerveau, porte le nom de *tubercinereum*; il est arrondi en forme de voûte dirigée en bas et en avant, de telle sorte qu'il constitue un infundibulum dont la lumière n'est que le prolongement du ventricule. Au-dessous, à l'extrémité de cet *infundibulum*, est suspendue l'*hypophyse*<sup>1</sup>.

A la périphérie de l'infundibulum et au-dessus des pédoncules cérébraux, on trouve les *bandelettes optiques*, qui se dirigent en

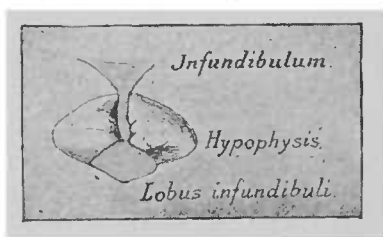


FIG. 43. — Face postérieure de l'hypophyse (d'après SCHWABBE).

arrière du pulvinar de la couche optique. Recouvertes des deux côtés par le lobe temporal, elles décrivent une courbe en haut et en dehors, près de l'origine des pédoncules cérébraux et vont jusqu'au corps genouillé latéral et au pulvinar.

En avant de l'infundibulum, les bandelettes optiques se réunissent pour former le *chiasma*, d'où émergent, après l'entre-croisement d'une partie des fibres des bandelettes et un échange de fibres commissurales, les *nerfs optiques*.

<sup>1</sup> L'hypophyse, appendice de la base du cerveau, est constituée par un prolongement du plancher du troisième ventricule (lobe de l'infundibulum), dont la composition est de nature connective. En avant est le corps de l'hypophyse, sorte de glomérule de formation épithéliale, qui est solidement uni avec le lobe de l'infundibulum et qui, on le sait, provient de la muqueuse de la membrane pharyngienne. Chez les vertébrés autres que les mammifères cette portion épithéliale de l'hypophyse n'est pas du tout réunie au lobe de l'infundibulum.

En avant de la bandelette optique, en dehors du chiasma, et sous la partie antérieure du corps strié, se trouve l'*espace perforé antérieur*, masse grise, traversée par de nombreux vaisseaux venus de la pie-mère. La petite portion de substance corticale, recouverte par les fibres d'origine et la partie inférieure du tronc du *nerf olfactif*, contiguë au lobe frontal et située en avant de l'*espace perforé antérieur*, se nomme *tuber olfactorium* (*tubérosité olfactive*). La tubérosité olfactive forme, avec le ruban olfactif et son renflement antérieur, le *bulbe olfactif*, le représentant atrophié d'une portion du cerveau très développée chez les animaux : le *lobe olfactif*. Les fibres des nerfs olfactifs proviennent en partie de la substance grise de la tubérosité et de l'espace perforé antérieur, en partie peut-être de la commissure antérieure. (Voir fig. 29.)

La lame grise, située entre les deux points d'origine du nerf olfactif, se prolonge directement en avant dans le genou du corps calleux.

A la période embryonnaire, cette lame avait une étendue relativement plus grande ; à l'époque où la vésicule cérébrale antérieure n'était pas encore divisée profondément par le sillon longitudinal primaire, cette lame grise ne se recourbait pas encore en haut jusqu'au corps calleux ; tout le cerveau antérieur semblait reposer sur elle et paraissait se terminer à la base par cette lame grise. Aussi a-t-elle reçu le nom de *lame unissante embryonnaire*. Sur les figures 6 et 7, vous pourrez voir, sous le corps strié, la coupe frontale de cette lame. Sur un cerveau d'adulte, ce n'est plus qu'une petite étendue grise située à la partie antérieure de la base du cerveau et qui souvent même n'est pas mentionnée.

[Les couches optiques se trouvent partout si rapprochées de la capsule interne, qu'on a rarement observé des affections limitées

uniquement aux couches optiques, et encore hésite-t-on très souvent, dans de pareils cas, à tirer quelques conclusions des phénomènes observés, attendu que les fibres de la capsule, voisines du centre affecté, sont indirectement atteintes dans leurs fonctions. Il n'a pas encore été possible d'établir avec sûreté et précision les symptômes caractéristiques d'une affection des couches optiques. D'après Meynert, on remarque dans les membres supérieurs des altérations de la sensibilité. Il faut probablement rechercher là l'origine d'idées erronées sur le fonctionnement anormal que peuvent avoir les membres supérieurs dans certains cas. Il est probable que la paralysie motrice, de même que la paralysie sensitive, n'est pas produite par des lésions de la couche optique. On a fréquemment observé des troubles visuels sous forme d'hémianopie homonyme latérale, ou peut-être sous forme d'amblyopie alterne. En outre, dans les affections localisées aux couches optiques, les symptômes de l'hémichorée, de l'athétose, du tremblement unilatéral, ne sont pas rares. Toutefois, ces derniers symptômes ont été aussi observés dans les affections localisées à d'autres parties du cerveau ; on les a même remarqués dans certains cas où l'on n'a pu constater aucun état pathologique.

La même difficulté se représente quand il s'agit d'établir nettement les symptômes des maladies du corps strié. La localisation qu'on y avait établie jusqu'ici de certaines affections (par exemple l'hémiplégie) peut bien s'étendre à la capsule interne, par suite de la proximité de cette région et de la propagation possible de la lésion. On connaît un cas où les deux segments externes du noyau lenticulaire ont été atteints ; les phénomènes pathologiques ont disparu sans qu'on ait remarqué de symptômes caractéristiques.

Lorsqu'une affection est exclusivement limitée à la partie de la base du cerveau située en avant de la protubérance annulaire, les

symptômes consécutifs à l'excitation ou à la paralysie des nerfs de cette région sont de la plus haute importance pour le diagnostic. A cela on peut ajouter encore, si les pédoncules sont intéressés, des troubles moteurs et sensitifs dans les membres ; la détermination exacte des régions atteintes conduit souvent à un diagnostic très précis.]

---

## SIXIÈME LEÇON

### CORPS SOUS-OPTIQUE, TUBERCULES QUADRIJUMEAUX, ORIGINES DU NERF OPTIQUE

Nous avons interrompu, dans la dernière leçon, l'étude du trajet des fibres nerveuses, pour nous rendre compte de la configuration de la base du cerveau. Reprenons notre étude au point où nous l'avons laissée.

Voici ce que nous avons constaté : A la partie postérieure de la couche optique, les fibres nerveuses de la capsule interne qui n'ont pas pénétré dans la couche optique ou ne se sont pas perdues dans les ganglions sous-jacents, émergent à la base du cerveau, où elles forment le pied du pédoncule cérébral. Au-dessous de la couche optique apparaissent le noyau rouge et le corps sous-optique. Au sortir de la capsule interne, un faisceau direct des fibres rayonnées de la calotte passe en arrière et tout près de la couche optique, un autre franchit le noyau lenticulaire et se met en rapport avec les ganglions, après avoir traversé la capsule interne. Le premier faisceau reçoit, en dehors et au-dessus du noyau rouge, une anastomose du second faisceau (?), par conséquent des fibres mêmes du noyau lenticulaire. Ces deux faisceaux de fibres portent dès lors le nom commun de « ruban de Reil » (partie supérieure); on peut suivre leur trajet jusque dans la moelle épinière.

Il n'est pas absolument démontré que le ruban de Reil provienne exclusivement des fibres de la calotte et du corps strié, en particulier de l'anse du noyau lenticulaire. Chez les fœtus de six mois, ce faisceau est déjà très visible; il est pourvu de myéline. A cette époque, la couche optique ne renferme pas, en dehors du faisceau de Vicq d'Azyr, de fibres nerveuses à myéline, et la capsule interne ne contient que les fibres rayonnantes de la calotte.

De la couche optique partent des fibres nerveuses, les *lames médullaires de la couche optique*; elles se rendent en partie au noyau rouge, en partie au corps sous-optique. Entre le pied du pédoncule et tous ces ganglions et fibres, dont l'ensemble forme la *calotte des pédoncules cérébraux (Haube)*, on voit, en arrière du corps sous-optique, la substance noire (*locus niger*). Nous avons déjà vu comment le ventricule se rétrécit pour former l'aqueduc.

Au-dessous de l'aqueduc, les faisceaux de la calotte et les fibres nerveuses du pied des pédoncules se dirigent en arrière. Au-dessus de ces faisceaux et fibres se trouvent les *tubercules quadrijumeaux*, formés aux dépens du toit du cerveau moyen. Sur la figure suivante (fig. 48), vous voyez les tubercules quadrijumeaux par leur face supérieure. Ils se trouvent sur les pédoncules cérébraux, enclavés en quelque sorte entre les deux couches optiques. En arrière des tubercules quadrijumeaux s'élève de chaque côté un épais faisceau de fibres, qui s'enfonce dans le cervelet. C'est le *pédoncule cérébelleux supérieur (ou antérieur)*. Sur la figure 41, on le voit sortir du noyau rouge qui se trouve au-dessous de la couche optique et des tubercules quadrijumeaux et dans la calotte. En arrière des tubercules quadrijumeaux, le pédoncule émerge de la calotte, à sa face supérieure.

Les *tubercules quadrijumeaux (Vierhügel, corpora quadri-*





couche optique, des fibres nerveuses de l'écorce du lobe occipital; ces fibres se dirigent en rayonnant vers la capsule interne et de là

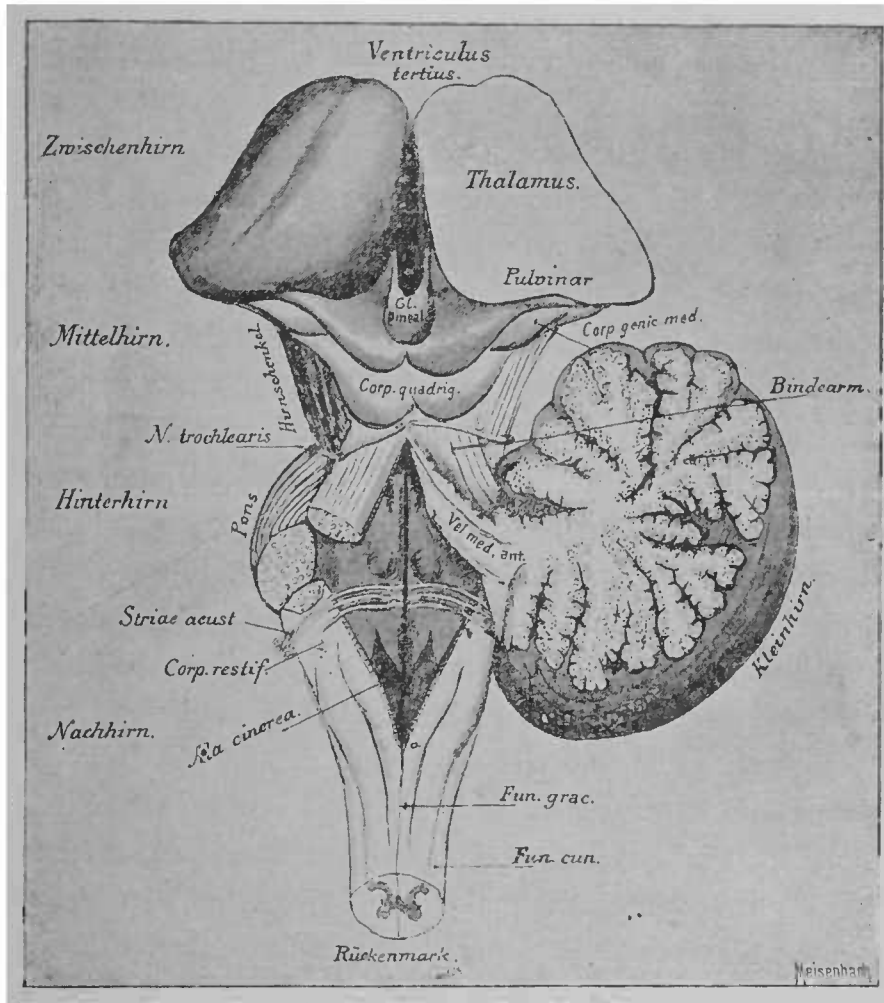


FIG. 48. — Aspect du cerveau depuis la couche optique jusqu'à la moelle épinière (le « pédoncule du cerveau »). Le cervelet a été sectionné et enlevé à gauche.

se rendent au tubercule quadrijumeau antérieur, en constituant le


*Thalamus*, couche optique. — *Corp. genic. med.*, corps genouillé interne. — *Bindearm*, pédoncule cérébelleux supérieur. — *Kleinhirn*, cervelet. — *Fun. grac.*, cordon grêle. — *Fun. cun.*, cordon cunéiforme. — *Rückenmark*, moelle épinière. — *Ala cinerea*, aile grise. — *Striae acust.*, stries acoustiques, barbes du *calamus scriptorius*. — *Pons*, protubérance annulaire. — *N. trochlearis*, nerf pathétique. — *Hirnschenkel*, pédoncule cérébral. — *Vel. med. ant.*, lamelle formant le voile du quatrième ventricule. — *Zwischenhirn*, cerveau intermédiaire. — *Mittelhirn*, cerveau moyen. — *Hinterhirn*, cerveau postérieur. — *Nachhirn*, arrière-cerveau.

*pédoncule antérieur du tubercule quadrijumeau (vorderer Vierhügelarm)*. Ce pédoncule comprend des fibres nerveuses qui se dirigent en bas, vers la bandelette optique.

Le pédoncule antérieur du tubercule quadrijumeau, qui se compose de fibres nerveuses provenant de l'écorce et de fibres se rendant à la bandelette optique, n'entre qu'en partie dans le ganglion du tubercule quadrijumeau; l'autre partie recouvre sa face supérieure grise (*stratum zonale*). Le tubercule quadrijumeau postérieur est directement, et par le *corps genouillé interne*, en relation avec la bandelette optique; mais l'existence dans ce tubercule postérieur de fibres nerveuses, participant aux sensations visuelles, est douteuse. Son pédoncule provient du corps genouillé interne et d'une commissure transversale dont nous n'avons pas encore parlé (commissure de Gudden); cette commissure arrive, avec la bandelette optique, à l'angle postérieur du chiasma (fig. 49).

Sur une coupe latérale (fig. 49), la position des pédoncules des tubercules quadrijumeaux, par rapport aux ganglions et à la bandelette optique, est très nette; on voit aussi la position des corps genouillés: le *corps genouillé interne*, contigu au pédoncule postérieur, et le *corps genouillé externe*, qui semble enclavé entre le pulvinar et la bandelette optique; nous en avons parlé en faisant la description de la couche optique. La bandelette optique reçoit des fibres nerveuses de ces deux petits ganglions, du pulvinar et d'autres parties de la couche optique, entre autres du *stratum zonale*. Nous avons déjà parlé des fibres optiques, qui proviennent des tubercules quadrijumeaux antérieurs. La plus grande partie passe dans le pédoncule du tubercule quadrijumeau antérieur. Le nerf optique reçoit en outre des fibres radicales de la région du corps sous-optique et de la substance grise de la région de l'infundibulum.

Comme il n'est pas très facile de se représenter les divers points



2490

d'origine de la bandelette optique, j'ai essayé, en m'inspirant des dessins et des descriptions de J. Stilling, de vous donner un schéma des rapports les plus importants de ces divers centres d'origine (fig. 50 et 57).

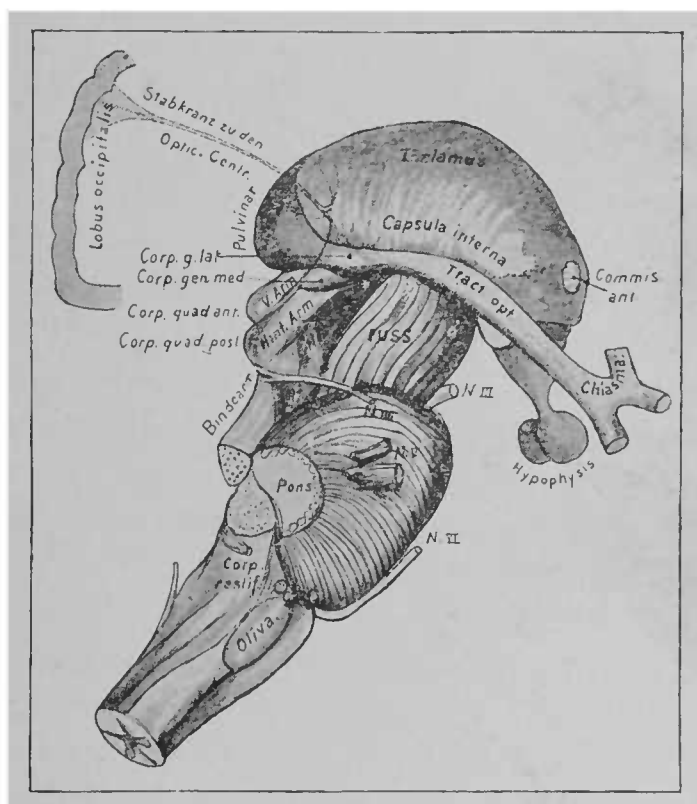


FIG. 49. — Face latérale de la couche optique et des tubercules quadrijumeaux. Le cerveau antérieur a été enlevé au point où les fibres de la couronne rayonnante pénètrent dans la capsule interne. Les rapports des fibres optiques rayonnantes avec la partie postérieure de la capsule et les centres d'origine du nerf optique sont indiqués schématiquement\*.

Vous apercevez, dans la moitié gauche du schéma (fig. 50), une racine du nerf optique dont nous n'avons pas encore parlé. Elle pé-

\* *Tract. opt.*, bandelette optique. — *Fuss*, pied du pédoncule cérébral. — *Bindearm*, pédoncule cérébelleux supérieur. — *Hint. Arm.*, *V. Arm.*, pédoncules postérieur et antérieur des tubercules quadrijumeaux. — *Stabkranz zu den optic. Centr.*, fibres de la couronne rayonnante se rendant aux centres optiques.

nète dans le pédoncule cérébral, où elle doit descendre à la protubérance et en partie aux olives ; une autre portion se dirige vers le pédoncule cérébelleux supérieur ; *une autre portion arrive au noyau de l'oculo-moteur*. Ce dernier faisceau renferme très probablement les fibres nerveuses qui provoquent la contraction pupillaire

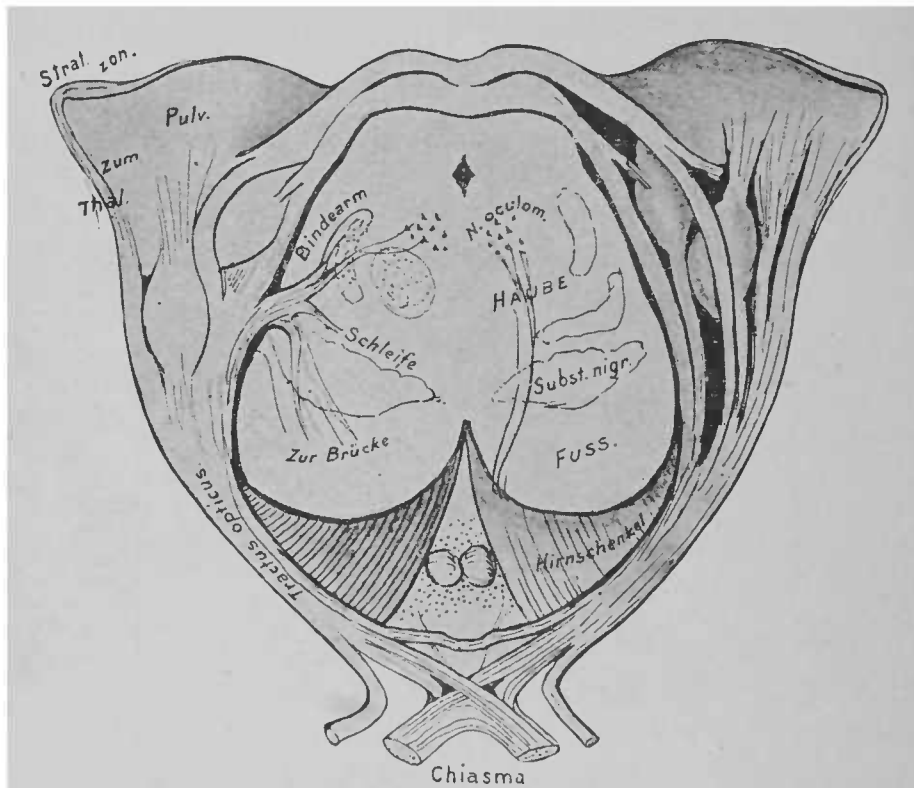


FIG. 50. — Origines des nerfs optiques; sur la figure (en partie schématique) les tubercules quadrijumeaux, la couche optique et les corps genouillés sont vus par leur face postérieure. Les pédoncules cérébraux, sectionnés par le milieu, sont entourés par les bandelettes optiques, en arc de cercle. Les bandelettes optiques s'unissent en avant pour former le chiasma. La figure reproduit une préparation de STILLING

(faisceau de l'oculo-moteur), dans le cas où l'œil est vivement impressionné par la lumière.

*Haube*, calotte. — *Subst. nigr.*, substance noire, *locus niger* de Sæmmering. — *Fuss*, pied des pédoncules. — *Hirnschenkel*, pédoncule cérébral. — *Tractus opticus*, bandelette optique. — *Zur Brücke*, fibres se rendant à la protubérance. — *Schleife*, ruban de Reil. — *Bindearm*, pédoncule cérébelleux supérieur. — *Zum Thal*, fibres se rendant à la couche optique.

On a découvert qu'une partie des centres d'origine du nerf optique était en relation avec l'écorce grise de la région occipito-temporale. Les fibres nerveuses en relation avec cette écorce forment le *faisceau optique rayonnant (Sehstrahlung)*, qui va du lobe occipital à la portion postérieure de la capsule interne; on peut le suivre jusque dans la couche optique et jusque dans le pédoncule antérieur des tubercules quadrijumeaux. Toutefois, la réalité de ce trajet n'est pas absolument certaine. En effet, dans la région parcourue par le faisceau s'entre-croisent diverses fibres nerveuses, de sorte que les erreurs sont très possibles dans la détermination de son trajet. On a constaté que, dans les lésions du lobe occipital et de la portion postérieure de la capsule interne, il se produisait des troubles visuels absolument analogues à ceux que déterminerait une lésion de la bandelette optique du côté correspondant. Les troubles visuels se remarquent dans la moitié externe du champ visuel, sur l'œil situé du même côté que la lésion, et dans la moitié interne sur l'œil du côté opposé.

Examinons, maintenant que nous sommes fixés sur les rapports généraux de la région des tubercules quadrijumeaux, une coupe pratiquée à 5 millimètres environ en arrière de la coupe représentée sur la figure 47; cette coupe porte par conséquent sur les tubercules quadrijumeaux antérieurs, au-dessous sur la calotte, et finalement sur les pédoncules cérébraux (fig. 51).

Les détails déjà connus nous serviront de guides. Latéralement, en dehors, se trouve le pulvinar de la couche optique, d'où le nerf optique paraît sortir. Le corps genouillé interne est comme enclavé sur son trajet. Il reçoit du pédoncule des tubercules quadrijumeaux antérieurs un petit faisceau, visible surtout à gauche; au-dessus du pédoncule, vous voyez sur la coupe le *corps genouillé interne*.

Au-dessous du pulvinar, émerge de la profondeur le pied du pédoncule cérébral.

A ce niveau, le pied du pédoncule renferme les fibres nerveuses suivantes : 1° les fibres provenant de la région motrice de l'écorce, que nous avons appelées, dans l'étude de la couronne rayonnante et de la capsule interne, *faisceau pyramidal*; le faisceau (légèrement ombré sur la figure) se trouve près de la ligne médiane; 2° les fibres qui se rendent de l'écorce frontale à la protubérance;

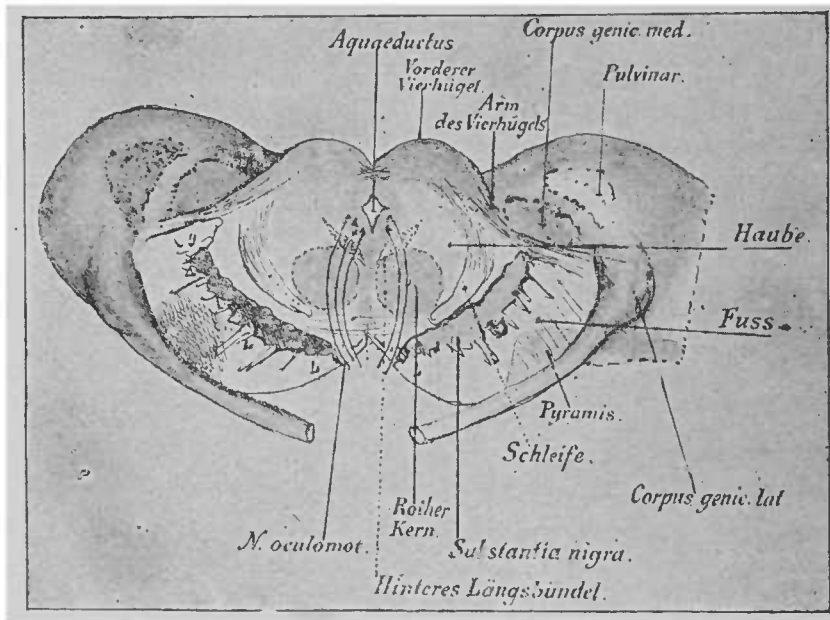


FIG. 51. — Coupe transversale au niveau des tubercules quadrijumeaux antérieurs (schématique) \*.

on les voit en dedans du faisceau pyramidal; 3° les fibres qui vont des lobes occipitaux et temporaux à la protubérance annulaire. Elles se trouvent en dehors du faisceaux pyramidal. Au-dessus de ces trois portions du pied du pédoncule cérébral, dont la première, le faisceau pyramidal, est pourvue de myéline avant les autres,

\* *Vorderer Vierhügel*, tubercule quadrijumeau antérieur. — *Arm des Vierhügels*, pédicule du tubercule quadrijumeau. — *Corpus genic. med.*, corps genouillé interne. — *Haube*, calotte des pédoncules. — *Fuss*, pied des pédoncules. — *Schleife*, ruban de Reil. — *Corpus genic. lat.*, corps genouillé externe. — *Rother Kern*, noyau rouge de Stilling. — *Hinteres Längsbündel*, faisceau longitudinal postérieur.

on rencontre des fibres nerveuses probablement originaires du corps strié ; ces fibres ne sont pas représentées sur la figure 51 (voir fig. 38) ; on voit ensuite la substance noire (*locus niger*), amas de fibrilles nerveuses et de cellules ganglionnaires, dont le rôle n'est pas très bien connu. En dehors du *locus niger*, on trouve encore (à peu près au point *g*, sur la figure 51) un petit ganglion qui, je crois, n'a pas encore été décrit.

Dans la calotte, on rencontre tout d'abord deux grosses masses rondes, grises, coupées transversalement ; ce sont les noyaux

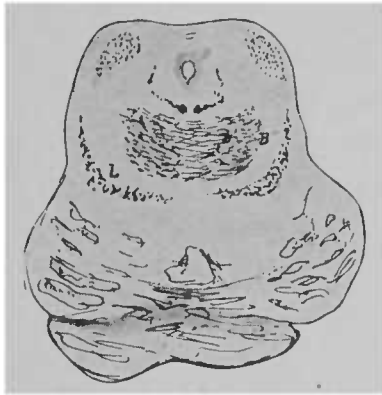


FIG. 52 — Origine de la protubérance annulaire chez un nouveau-né. Entre-croisement des pédoncules cérébelleux supérieurs. La préparation a été colorée à l'hématoxyline.

rouges (voir fig. 48) ; le corps sous-optique qui, sur la coupe de la figure 42, était à côté d'eux, a disparu à ce niveau.

Le noyau rouge, où se rendent les fibres nerveuses qui proviennent de la couche optique et des fibres rayonnantes de la calotte, est déjà, sous les tubercules quadrijumeaux, très riche en fibres à myéline. Ces fibres à myéline passent sous les tubercules quadrijumeaux postérieurs, arrivent à la ligne médiane où elles s'entre-croisent avec les fibres du côté opposé. Elles appartiennent au pédoncule cérébelleux supérieur ; elles forment l'*entre-croisement des pédoncules cérébelleux supérieurs*. Sur la figure 52, leur *entre-croisement* est très visible. Plus en arrière, les pédoncules

cérébelleux supérieurs forment déjà des faisceaux épais, situés en dehors du noyau rouge; plus loin, ces faisceaux se dirigent toujours plus en dehors et arrivent finalement à la face externe. De là ils se dirigent en arrière, vers le cervelet, comme on peut le voir sur la figure 48.

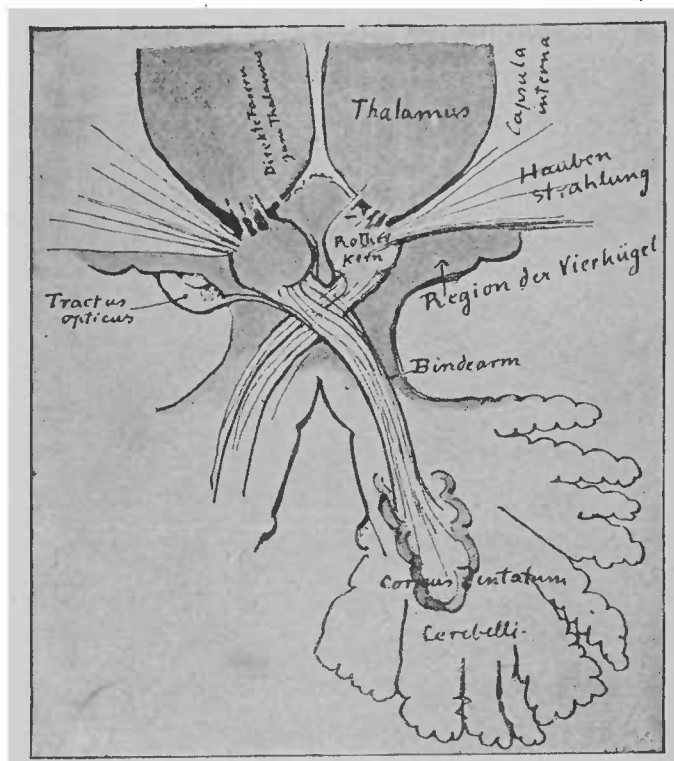


FIG. 53. — Coupe horizontale de l'entre-croisement des pédoncules cérébelleux supérieurs et des parties périphériques\*.

Une coupe, à peu près horizontale, de la couche optique, des tubercules quadrijumeaux et du cervelet, correspondant au trajet des pédoncules cérébelleux supérieurs, montre (fig. 53) les rapports

*Thalamus*, couche optique. — *Haubenstrahlung*, fibres rayonnantes de la calotte. — *Region der Vierhügel*, région des tubercules quadrijumeaux. — *Bindearm*, pédoncule cérébelleux supérieur. — *Corpus dentatum cerebelli*, corps denté du cervelet. — *Rother Kern*, noyau rouge. — *Direkte Fasern zum Thalamus*, fibres directes de la couche optique. — *Tractus opticus*, bandelette optique.



communs de la couche optique, du noyau rouge, des fibres rayonnantes de la calotte, du pédoncule cérébelleux supérieur et du cervelet.

Arrivé au cervelet, le pédoncule cérébelleux supérieur pénètre dans le corps denté. Indépendamment des fibres qu'il reçoit du noyau rouge (fibres rayonnantes de la calotte et faisceau de la couche optique), le pédoncule renferme des fibres qui vont directement au nerf optique, et peut-être aussi des fibres du ruban de Reil.

En dehors du noyau rouge se trouve (fig. 51) un faisceau volumineux de fibres coupées obliquement, qui paraît sortir des tubercules quadrijumeaux. Ce faisceau se dirige en bas, vers la région qui est au-dessus de la substance noire. Ces fibres proviennent en grande partie de la portion supérieure des tubercules quadrijumeaux et d'un petit noyau de cellules ganglionnaires, qui se trouve au-dessous de la région précédente. Ces fibres nerveuses forment la *partie inférieure du ruban de Reil*. La partie supérieure du ruban de Reil, qui provient en grande partie des fibres rayonnantes de la calotte et particulièrement de l'anse du noyau lenticulaire, se trouve, sur la coupe dont nous venons de parler, un peu en dehors et au-dessous du noyau rouge ; elle forme un faisceau distinct sur les coupes transversales. On voit, en dedans et en dehors de la partie supérieure du ruban de Reil, les fibres de la partie inférieure du ruban de Reil. Sur les coupes transversales, on trouve, directement à côté de la substance noire, une couche assez étendue qu'on nomme *ruban de Reil (Schleifenschicht)*<sup>1</sup>. Le ruban de Reil est donc formé de deux parties : la couche supérieure et la couche inférieure. Nous avons dit plus haut que l'origine de la couche supérieure était insuffisamment connue. Il en est de même pour la couche inférieure. On ne sait pas encore l'origine de toutes ses fibres. La couche inférieure du ruban de Reil reçoit sa

<sup>1</sup> Les auteurs donnent des noms différents aux diverses portions du ruban de Reil.

myéline de bonne heure, dans la vingt-sixième semaine environ de la vie foétale (une partie des faisceaux seulement), la couche supérieure est pourvue de myéline dans la trentième semaine environ. Cette dernière partie du ruban de Reil peut être suivie, à l'époque foétale, jusque sous les tubercules quadrijumeaux, où l'on

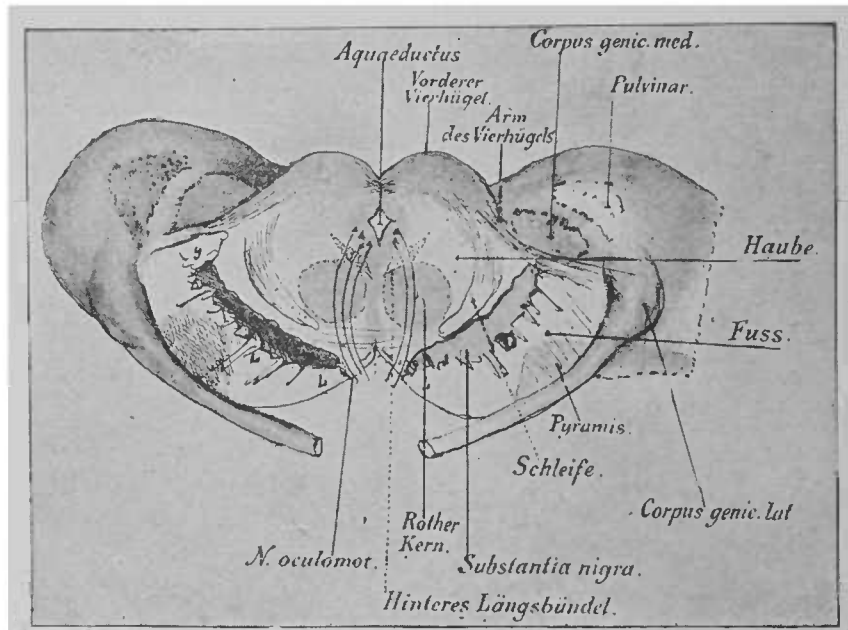


FIG. 54. — Coupe transversale au niveau des tubercules quadrijumeaux antérieurs (schématique) \*.

rencontre, à ses points de terminaison, une série de petites cellules ganglionnaires, que l'on pourrait appeler *noyau supérieur du ruban de Reil*.

On peut suivre les fibres du ruban de Reil jusque dans les cordons postérieurs de la moelle épinière. Sur toutes les coupes transversales du cerveau moyen et de la protubérance annulaire, le ru-

\* *Vorderer Vierhügel*, tubercule quadrijumeau antérieur. — *Arm des Vierhügels*, pédoncule du tubercule quadrijumeau. — *Corpus genic. med.*, corps genouillé interne. — *Haube*, calotte des pédoncules. — *Fuss*, pied des pédoncules. — *Schleife*, ruban de Reil. — *Corpus genic. lat.*, corps genouillé externe. — *Rother Kern*, noyau rouge de Stilliing. — *Hintere Längsbündel*, faisceau longitudinal postérieur.

ban de Reil est un faisceau de fibres nerveuses situé au-dessus des fibres du pied du pédoncule. Dans la moelle allongée, le ruban de Reil se place près de la ligne médiane et s'élargit d'arrière en avant. Là, ses fibres franchissent la ligne médiane et commencent à pénétrer dans les cordons postérieurs du côté opposé en constituant les fibres arciformes. On remarque ce fait, du moins, dans la portion des fibres pourvues de myéline au septième mois de la vie foetale. La raison de cette description, qui ne concorde pas avec beaucoup de descriptions classiques, trouvera son explication dans la leçon sur la moelle allongée; elle est fondée sur les dates du développement de l'embryon. En attendant, supposons que nous ayons affaire, dans le ruban de Reil, au prolongement direct des fibres sensibles de la moelle épinière.

L'espace qui se trouve au-dessus du ruban de Reil, entre les fibres de la partie inférieure du ruban de Reil et le noyau rouge, est occupé par quelques faisceaux de fibres longitudinaux; on y trouve çà et là, chez l'adulte du moins, de petites cellules ganglionnaires qui émettent des prolongements perpendiculaires à la direction des fibres<sup>1</sup>. Il en résulte une disposition à peu près réticulée. Ces fibres nerveuses portent le nom de *substance blanche réticulée* (*substantia reticularis*). En consultant la figure 59, vous pourrez vous rendre compte de l'aspect et de l'étendue de la substance blanche réticulée. Il est probable que cette substance est parcourue par des fibres qui se rendent aux noyaux des nerfs crâniens. La myéline apparaît dans les fibres longitudinales presque en même temps que dans la portion inférieure du ruban de Reil.

<sup>1</sup> Les fibres longitudinales de la substance réticulée doivent provenir en partie de la couche optique, d'où elles sortent en traversant la commissure postérieure. Pourtant cette supposition n'a guère été confirmée par des recherches sur l'embryon. La disposition transversale des fibres dans la région des tubercules quadrijumeaux inférieurs est due à l'entre-croisement des pédoncules cérébelleux supérieurs; dans la région des tubercules quadrijumeaux supérieurs, elle est due aux fibres de la commissure postérieure.

Au niveau des tubercules quadrijumeaux antérieurs, mais un peu plus en avant, on voit, en dehors du *canal encéphalo-médullaire*, qui entoure l'aqueduc de Sylvius, les cellules ganglionnaires, formant le noyau d'origine de l'oculo-moteur. Plus en arrière, *le noyau d'origine de l'oculo-moteur* est plus volumineux. Ses fibres nerveuses traversent la calotte et le pied des pédoncules et arrivent à la face antérieure du cerveau, où elles se réunissent pour former un faisceau épais. (Voir fig. 107.)

Le noyau de l'oculo-moteur se trouve en avant de l'aqueduc de Sylvius, dans une partie du plancher de l'aqueduc. Plus tard, quand nous étudierons la région profonde de la calotte des pédoncules, nous rencontrerons dans cette région les noyaux d'origine de presque tous les autres nerfs crâniens.

Le noyau d'origine de l'oculo-moteur se compose au moins de cinq petits groupes de cellules ganglionnaires, unis partiellement les uns aux autres; toutes leurs fibres se rendent au tronc du nerf.

De chaque noyau d'origine des nerfs crâniens part un nerf, qui reçoit des fibres des portions supérieures du cerveau; ces fibres proviennent du côté opposé au noyau et s'entre-croisent sur la ligne médiane avant d'entrer dans le noyau même. Des observations cliniques font supposer que la partie supérieure du faisceau nerveux, c'est à dire la portion située en avant du noyau d'origine, arrive jusqu'à l'écorce grise du cerveau. Il en est ainsi probablement pour le facial, le glosso-pharyngien, l'accessoire, l'hypoglosse et le trijumeau. Les fibres des trois premiers nerfs se trouvent près du genou de la capsule interne, dans la portion postérieure (fig. 35), les fibres d'origine corticale du trijumeau se trouvent dans la partie postérieure de la capsule. Des lésions en ce point peuvent déterminer l'anesthésie du côté opposé, innervé par le trijumeau.

Le schéma suivant (fig. 55), qui représente le mode d'innervation d'un faisceau, permet de comprendre beaucoup de manifesta-

tions pathologiques du côté des centres nerveux. Chaque nerf périphérique (ce schéma s'applique aux nerfs moteurs) se termine au centre nerveux dans un noyau. Le nerf et le noyau forment le premier segment du faisceau; au noyau arrive, de l'écorce grise du cerveau antérieur, un faisceau de la couronne rayonnante, qui

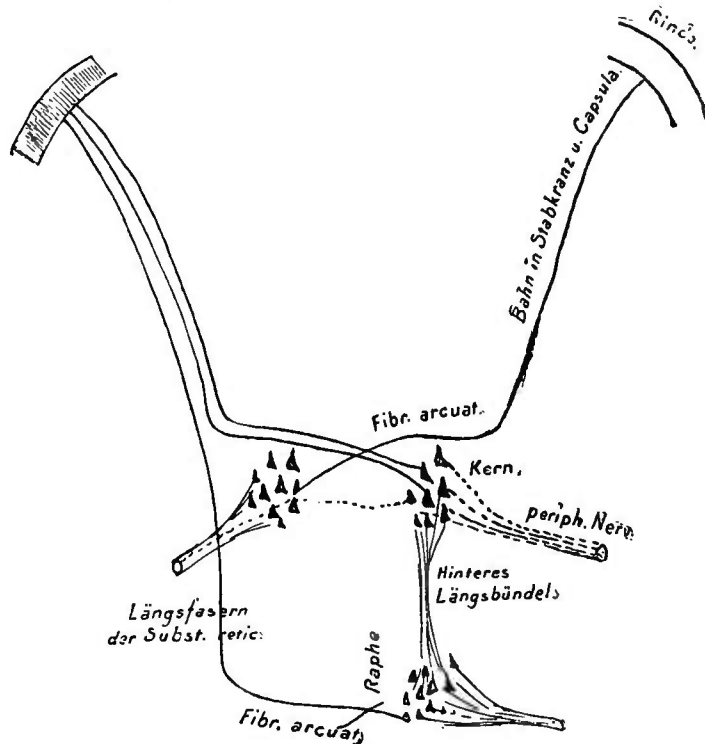


FIG. 55. — Schéma de l'innervation d'un faisceau nerveux, depuis l'écorce cérébrale jusqu'au nerf crânien (nerf moteur) \*.

constitue le second segment de la chaîne : nerf, noyau — couronne rayonnante, écorce grise.

Si le premier segment seul est intact, les muscles qu'il innerve peuvent encore se contracter sous l'influence d'excitations électriques, mécaniques, réflexes, et chez les animaux, les impulsions

*Rinde*, écorce grise. — *Bahn in Strahlkranz u. Capsula*, trajet du faisceau dans la couronne rayonnante et la capsule interne. — *Fibr. arcuat.*, fibres arciformes. — *Kern*, noyau d'origine. — *Periph. Nerv.*, nerf périphérique. — *Hinteres Längsbündel*, faisceau longitudinal postérieur. — *Längsfasern der Subst. retic.*, fibres longitudinales de la substance réticulée.

volontaires produisent, jusqu'à un certain degré, le même résultat; si le nerf ou le noyau sont détruits, la paralysie arrive fatalement. Les mouvements volontaires conscients ne sont possibles qu'autant que le second segment est absolument intact; le cerveau de l'homme, dont le développement est si parfait, est incapable de produire le moindre mouvement volontaire, si le second segment est lésé. Dans le cas où l'apoplexie amène une rupture de la capsule interne, les muscles du côté opposé du corps ne sont pas absolument paralysés; leur contraction volontaire seule n'est pas possible, mais d'autres excitations peuvent la déterminer. Il n'en est pas ainsi quand un noyau nerveux est lésé, comme dans la paralysie spinale infantile; il se produit alors une véritable paralysie qui, le plus souvent incurable, est suivie d'atrophie, et contre laquelle ne peuvent lutter les excitations réflexes ou autres. Les centres les plus profonds, qui constituent le premier segment, sont alors atteints; leur importance est bien plus grande que celle des centres supérieurs, constituant le second segment. Une grenouille, à qui on a enlevé les hémisphères, un chien, à qui on a enlevé de grandes portions corticales, vivent et exécutent assez bien des mouvements, tant que les centres profonds sont indemnes. Aussi doit-on déterminer chez l'homme, dans la perspective de voir se rétablir les fonctions normales, si le faisceau nerveux est lésé dans le cerveau même, ou à une partie inférieure.

La figure 55 rend compte schématiquement des rapports les plus importants des nerfs crâniens avec leurs noyaux d'origine. Indépendamment du faisceau central, dont nous venons de parler, du noyau d'origine et du faisceau périphérique, vous voyez, sur le schéma, des lignes qui unissent un noyau d'origine avec d'autres noyaux nerveux d'origine, situés plus bas que le précédent; ces lignes ou fibres nerveuses, qui proviennent d'un noyau, sortent des centres nerveux par l'intermédiaire du nerf du côté opposé.

Nous ne parlerons pas des rapports des portions centrales des nerfs crâniens avec la couche optique et le cervelet : ces rapports sont trop mal connus.

Les noyaux d'origine des nerfs oculo-moteurs (et du facial ?) sont unis entre eux par des faisceaux à trajet longitudinal, situés de chaque côté de la ligne médiane. Ces fibres nerveuses se dirigent en avant et en dehors de l'aqueduc de Sylvius ; elles constituent le *faisceau longitudinal postérieur* (*fasciculus longitudinalis posterior*).

Sur une coupe transversale, ce faisceau offre un aspect triangulaire ; il se rencontre sur toutes les coupes pratiquées par les tubercules quadrijumeaux jusqu'à l'extrémité inférieure environ de la protubérance annulaire, tout près et au-dessous du plancher du ventricule. (Voir fig. 59, à gauche.) On voit que le faisceau longitudinal postérieur, chez des embryons de six à sept mois (on ne trouve guère alors d'autres fibres nerveuses à myéline que dans ce faisceau) envoie, sur toute la longueur de son parcours, des fibres aux noyaux d'origine, et que son extrémité inférieure descend beaucoup plus bas que le noyau d'origine de l'oculo-moteur externe ; aussi est-il probable qu'indépendamment des faisceaux d'union entre les nerfs oculo-moteurs, le faisceau longitudinal postérieur envoie encore des faisceaux à d'autres nerfs crâniens.

L'extrémité supérieure du faisceau longitudinal postérieur est à la limite de la région des tubercules quadrijumeaux et du corps sous-optique, au point même où l'on rencontre les premières cellules du noyau de l'oculo-moteur. (Voir la coupe longitudinale fig. 56.)<sup>1</sup>

<sup>1</sup> Telle est l'opinion de Flechsig. Je n'ai jamais pu suivre le faisceau plus loin. Des séries de coupes longitudinales, colorées à l'hématoxyline, sont très démonstratives. Telle est la coupe schématique de la figure 56. Toutes les fibres du faisceau longitudinal postérieur ne s'entourent pas de myéline à la même époque.

Entre les deux faisceaux longitudinaux postérieurs se produit, au niveau des tubercules quadrijumeaux postérieurs, un échange de fibres qui unissent l'oculo-moteur et le pathétique d'un côté avec l'oculo-moteur externe du côté opposé.

Les nombreux systèmes de fibres qui parcourent la région des tubercules quadrijumeaux ne peuvent être distingués les uns des

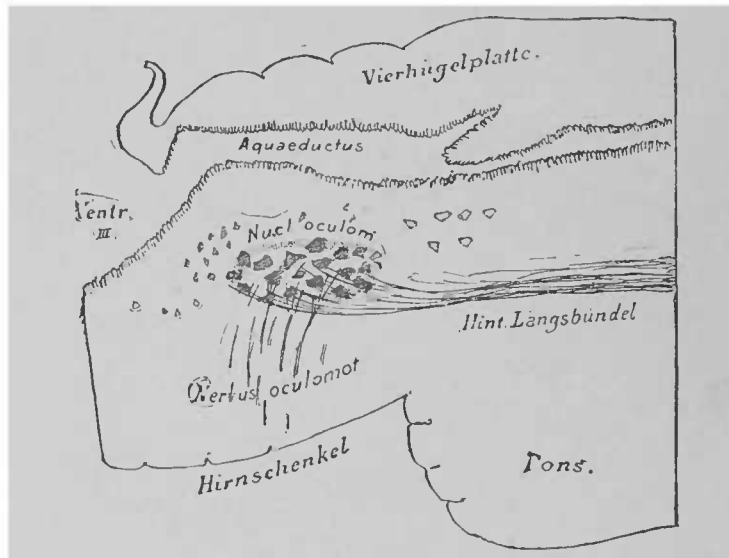


FIG. 56. — Coupe longitudinale de la région des tubercules quadrijumeaux (fœtus de vingt-huit semaines), pratiquée près de la ligne médiane. La paroi externe de l'aqueduc de Sylvius est en partie visible. Le faisceau longitudinal postérieur se termine dans le noyau d'origine de l'oculo-moteur. Toutes les fibres nerveuses à myéline ont été colorées par l'hématoxyline \*

autres que par l'étude de la formation de leur gaine de myéline. Je ne veux pas terminer cette leçon sans vous montrer une préparation ayant trait à la différenciation des systèmes de fibres.

La figure 57 représente une coupe pratiquée au niveau des tubercules quadrijumeaux antérieurs, tout près de la commissure postérieure, chez un enfant de neuf mois. A cette époque, toutes

\* *Vierhügelplatte*, lame des tubercules quadrijumeaux. — *Aquaeductus*, aqueduc de Sylvius. — *Hint Längsbündel*, faisceau longitudinal postérieur. — *Pons*, protubérance annulaire. — *Hirnschenkel*, pédoncule cérébral.



les fibres nerveuses à myéline sont colorées en noir par l'hématoxyline.

Rien n'est plus facile que l'étude de cette figure, grâce aux désignations qui s'y trouvent. Nous n'avons pas encore parlé d'un petit faisceau arciforme, qu'on voit entre les deux noyaux rouges et qui, sur la coupe (fig. 57), est représenté en *b*. Il provient du ganglion de l'*habenula* de la couche optique et se dirige en arrière,

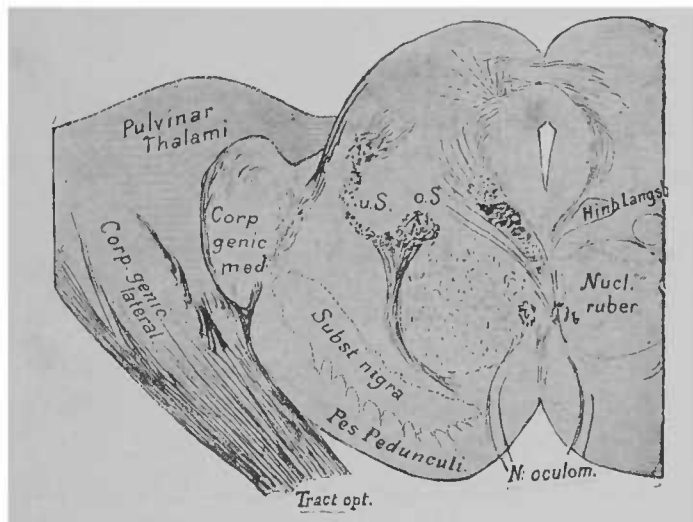


FIG. 57. — Coupe frontale des tubercules quadrijumeaux antérieurs, chez un fœtus de neuf mois

vers un petit ganglion qui se trouve entre les pédoncules cérébraux le ganglion *interpédonculaire*. Avant d'entrer dans le ganglion, il s'entre-croise avec le faisceau analogue du côté opposé. Ce faisceau se nomme *faisceau de Meynert* ou *fasciculus retroflex*. Son trajet est très net sur la figure 58.

Vous voyez, sur la coupe de la figure 57, une foule de fibres, issues du ruban de Reil, se diriger en dehors, autour du noyau rouge, dans la région qui se trouve au-dessus de la substance noire.

\* *Hind. Längsb.*, faisceau longitudinal postérieur. — *Nucl. ruber*, noyau rouge. — *Corp. genic. med.*, corps genouillé interne. — *Tract. opt.*, bandelette optique. — *Pulvinar Thalami*, pulvinar de la couche optique.

Dans le pied du pédoncule cérébral, au neuvième mois de la vie fœtale, on ne trouve la myéline que dans un petit faisceau (ce petit faisceau, situé en dedans du pied, n'est pas indiqué sur la figure); il doit provenir de l'anse du noyau lenticulaire et pénétrer ultérieurement dans le ruban de Reil. On le voit sur la figure 59.

La figure 59, qui représente une coupe transversale schématique, pratiquée au niveau des tubercules quadrijumeaux, a été dessinée d'après des préparations faites à diverses périodes de la vie

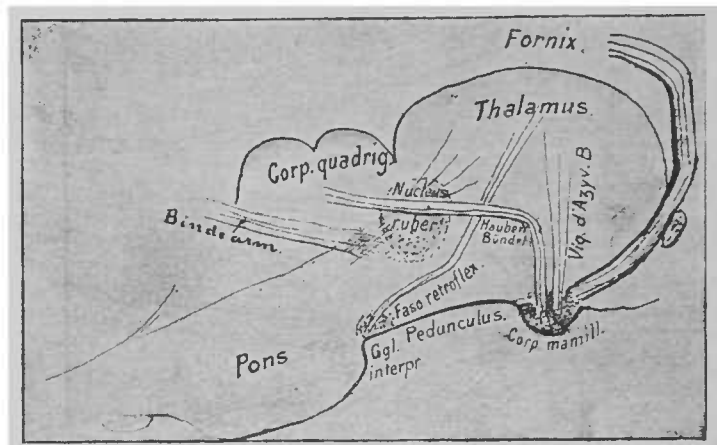


FIG. 53. — Coupe longitudinale schématique de la couche optique et des tubercules quadrijumeaux.

embryonnaire. Elle offre l'avantage de montrer, sur un seul et même plan, la position et le trajet des faisceaux de fibres importants. Les rapports du faisceau longitudinal postérieur (indiqué à gauche seulement) avec le noyau de l'oculo-moteur, le trajet des fibres centrales de l'oculo-moteur, l'entre-croisement d'une partie de ces fibres, les nerfs avec leurs noyaux d'origine, sont très visibles. On peut étudier la plupart de ces rapports sur des embryons de six à sept

*Corpus mamillare*, tubercule mamillaire. — *Vicq d'Azyr'shes Bündel*, faisceau de Vicq d'Azyr. — *Haubenbündel*, faisceau de la calotte. — *Fasciculus retroflex.*, faisceau de Meynert. — *Nucleus ruber*, noyau rouge (de Stilling). — *Bindearm*, pédoncule cérébelleux supérieur. — *Ganglion interpr.*, ganglion interpédonculaire. — *Pons*, pont de Varole. — *Corp. quadrig.*, corps quadrijumeaux. — *Thalamus*, couche optique. — *Fornix*, trigone cérébral, voûte à trois piliers.

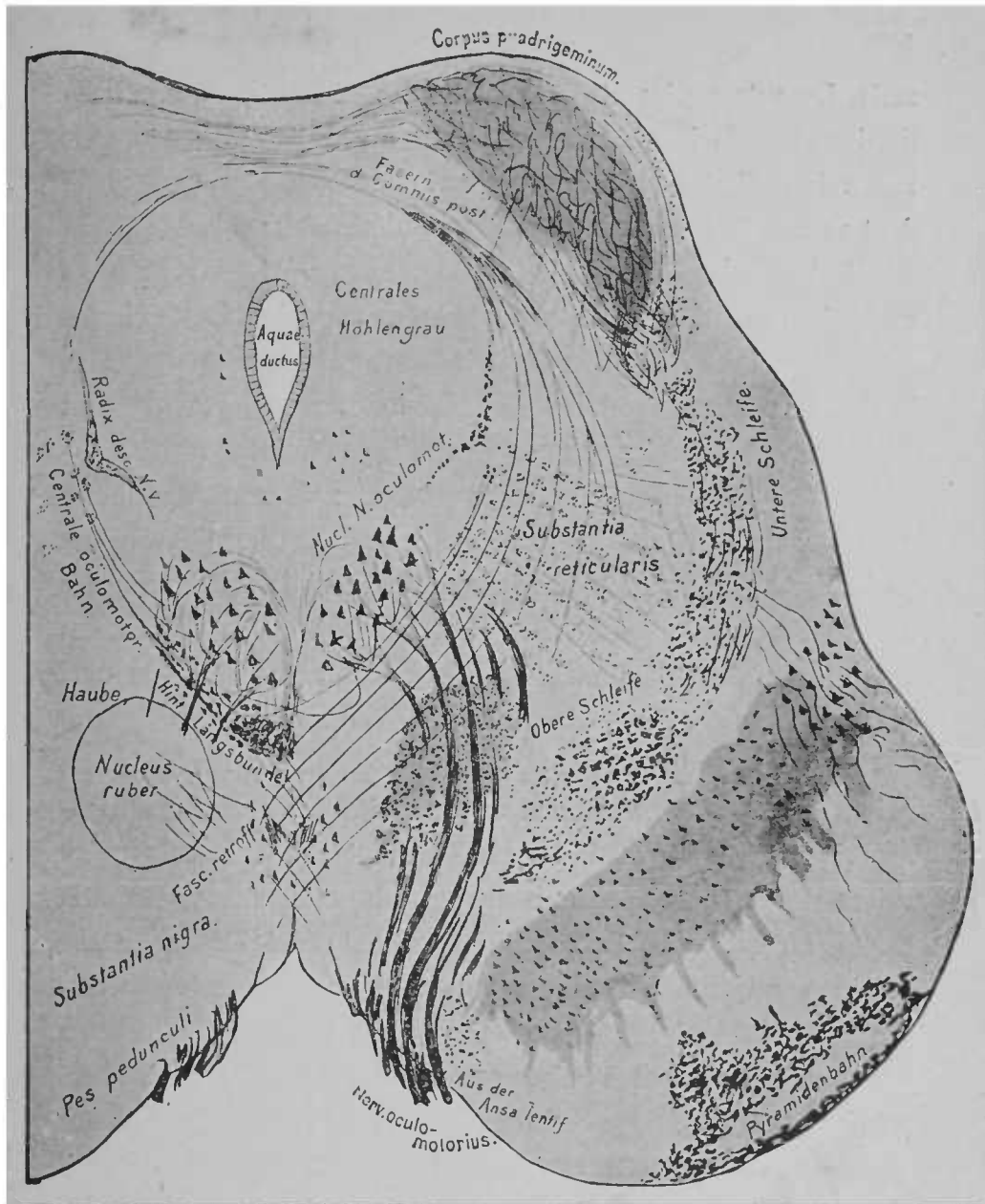


FIG. 59. — Coupe de la région des tubercles quadrijumeaux; sur une seule figure ont été réunies des préparations faites aux divers stades du développement de la gaine de myéline. Coloration à l'hématoxyline \*

*Untere Schleife*, partie inférieure du ruban de Reil. — *Obere Schleife*, partie supérieure du ruban de Reil. — *Pyramidenbahn*, faisceau pyramidal. — *Centrales Höhlengrau*, substance grise du canal encéphalo-médullaire. — *Fasern d. Commiss. post.*, fibres de la commissure postérieure. — *Radix desc. N. V.*, racine descendante du nerf trijumeau — *Centrale oculomotor. Bahn.*, faisceau central de l'oculo-moteur. — *Hint. Längsbündel*, faisceau longitudinal postérieur. — *Haube*, calotte des pédoncules. — *Pes pedunculi*, pied du pédoncule cérébral.

mois. Les autres éléments de la calotte des pédoncules, en particulier les fibres de la commissure postérieure, le noyau rouge et le ruban de Reil, tels qu'ils sont indiqués sur le schéma, correspondent au neuvième mois de la vie intra-utérine. Le faisceau pyramidal, dans la région du pied des pédoncules, a été dessiné d'après une préparation faite sur un enfant âgé d'une semaine. Les fascicules nerveux, qui se dirigent, à droite et en dehors de la calotte, dans le pied des pédoncules, et traversent la substance noire, proviennent probablement des faisceaux nerveux du noyau lenticulaire. En dehors et à la périphérie de l'aqueduc se trouve un amas de cellules ganglionnaires, nommé *noyau de l'aqueduc*. Citons encore un petit faisceau de fibres, qui se trouve près de la substance grise du canal encéphalo-médullaire. Il descend jusqu'au niveau des origines des *nerfs trijumeaux*. Là, il s'unit aux fibres du nerf et forme la *racine descendante du nerf trijumeau*.

La *commissure postérieure*, faisceau de fibres assez volumineux, qui se dirige transversalement en avant des tubercules quadrijumeaux, provient en grande partie de la calotte des pédoncules qu'on voit au-dessous de cette commissure ; certaines fibres nerveuses de la commissure postérieure arrivent si près du noyau de l'oculo-moteur qu'elles paraissent s'y terminer en partie. Rien de moins certain que cette terminaison. On voit entrer dans le noyau des fibres du côté correspondant et du côté opposé. Sur la figure 59, ces fibres paraissent provenir de la substance réticulée et de la commissure postérieure, ce qui est très probable. La partie inférieure ou antérieure de cette commissure, où l'on voit apparaître la myéline plutôt que dans la partie postérieure (moins développée que la partie antérieure), semble se diriger au-dessus de l'aqueduc, d'un côté de la calotte à l'autre. Je ne puis vous indiquer avec certitude l'origine de la partie postérieure de la commissure. D'après certains auteurs, elle serait formée par des faisceaux provenant de la

portion du cerveau qui se trouve entre les noyaux de la couche optique et au-dessous d'eux. Ces faisceaux passeraient par la commissure postérieure et arriveraient dans la calotte des pédoncules du côté opposé.

[Voyons, avant de terminer, les symptômes qui caractérisent, avec plus ou moins de certitude, les affections de la région des tubercules quadrijumeaux.

Les maladies de la région sous-optique portent sur des fibres nerveuses à rôle si varié que les symptômes prennent les caractères les plus divers. Le diagnostic ne peut être établi qu'avec une certitude très relative.

Une lésion localisée aux pédoncules cérébraux porte sur les fibres motrices de la moitié correspondante du corps; les nerfs crâniens eux-mêmes peuvent être atteints. On voit éclater des troubles sensitifs et des troubles vaso-moteurs. Mais ordinairement les muscles des extrémités, les nerfs crâniens, soit un seul, soit plusieurs, ne sont pas seuls paralysés; on remarque encore des troubles fonctionnels de l'oculo-moteur du côté malade. Si l'on observe parallèlement à une paralysie de l'oculo-moteur la paralysie de la moitié opposée du corps, on songera à une lésion de la région qui est au-dessous des tubercules quadrijumeaux. Les malades ne peuvent mouvoir que partiellement ou pas du tout les membres d'un côté; on observe la chute de la paupière supérieure, la dilatation de la pupille; le globe de l'œil est dévié en dehors par la contraction du droit externe. Une tumeur, siégeant à la base du cerveau, peut déterminer accidentellement l'apparition des mêmes symptômes (voir fig. 45); aussi est-il important, au point de vue du diagnostic, de reconnaître si la paralysie oculaire et celle des extrémités se sont produites en même temps; ce fait ne pourrait exister, dans le dernier cas, que par une combinaison de rapports tout à fait particulière. S'il y a anesthésie, elle n'existe que du côté opposé à la lésion. Les fibres sensitives

suivent probablement dans leur trajet le côté externe du pédoncule, peut-être même le ruban de Reil.

Si la lésion s'étend plus en arrière et intéresse les tubercules quadrijumeaux, on observe, indépendamment de la paralysie consécutive, unilatérale ou bilatérale, de l'oculo-moteur (voir les coupes précédentes), l'apparition de l'amaurose, dans le cas où les tubercules quadrijumeaux antérieurs sont lésés; à l'ophtalmo-scope, on ne voit souvent rien d'anormal. A la suite de ces tumeurs, il peut se produire naturellement, de même qu'à la suite de tumeurs siégeant à d'autres places du cerveau, des infiltrations du nerf optique, des atrophies du nerf, etc. La pupille est ordinairement fixe. Quant aux symptômes caractéristiques des affections des tubercules quadrijumeaux postérieurs, nous ne les connaissons pas. On a noté, chez les malades, des troubles dans l'équilibre et la coordination des mouvements.

L'hypothèse d'une lésion des tubercules quadrijumeaux pourra être confirmée, quand on observera la paralysie des deux nerfs oculo-moteurs, quand il y aura des causes déterminantes périphériques (à la base du cerveau) ou lorsqu'une partie seule de l'oculo-moteur sera lésée (par exemple les fibres qui se rendent aux muscles externes de l'œil). Le diagnostic est difficile dans le cas où le tronc périphérique est atteint.]

---

## SEPTIÈME LEÇON

### PROTUBÉRANCE ANNULAIRE ET CERVELET

Nous avons vu, dans la dernière leçon, que les faisceaux de fibres, issus du cerveau antérieur et intermédiaire, occupaient, dans le cerveau moyen, deux places : le pied et la calotte. Ces deux portions du cerveau se trouvent, en majeure partie, en avant de l'aqueduc de Sylvius ; en arrière de l'aqueduc, on trouve les tubercules quadrijumeaux. En arrière des tubercules quadrijumeaux, l'aqueduc s'élargit d'une façon considérable. Le pied et la calotte des pédoncules passent au-dessous de l'aqueduc et descendent vers le cerveau postérieur. Une seule partie de la calotte, le pédoncule cérébelleux supérieur, s'élève du plancher du cerveau moyen jusqu'au toit du cerveau postérieur.

Le toit du cerveau postérieur recouvre le *cervelet* (*cerebellum*, *Kleinhirn*). L'espace creux, prolongement de l'aqueduc, qui se trouve sous le cervelet, se nomme *quatrième ventricule*. Le plancher et les parties latérales, qui renferment le prolongement du pied et de la calotte, constituent la *protubérance annulaire* ou *pont de Varole*.

Voyons d'abord ce qu'il advient des fibres nerveuses du pied du pédoncule cérébral.

En arrière et non loin des tubercules quadrijumeaux, on voit d'épaisses fibres nerveuses, blanches, situées en avant des pédon-

cules cérébraux. Elles proviennent du cervelet, par sa face postérieure, entourent et recouvrent la région du pied des pédoncules sous forme de couche épaisse. L'ensemble de ces fibres porte le nom de *protubérance annulaire, pont de Varole*.

Les fibres nerveuses de la protubérance annulaire proviennent du cervelet, entourent le pédoncule cérébral du côté correspondant jusqu'à la ligne médiane, et là, s'entre-croisant avec les fibres du

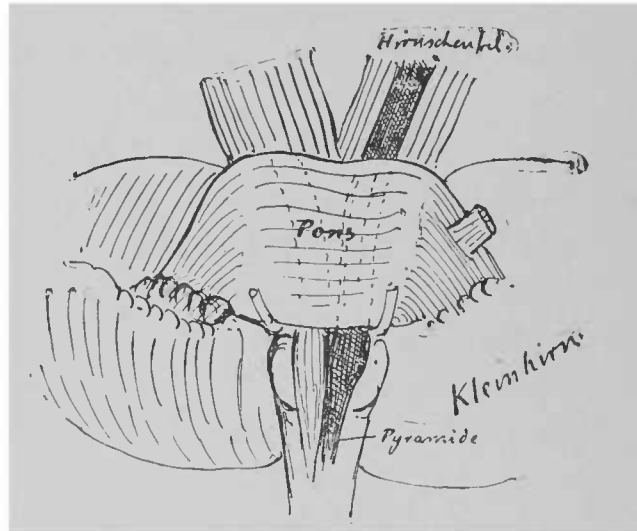


FIG. 60. — Face antérieure des pédoncules cérébraux et de la protubérance annulaire. Le faisceau pyramidal, qui ne se termine pas dans la protubérance, est ombré.

côté opposé, s'enfoncent dans la substance du pied du pédoncule.

Ces fibres ne recouvrent qu'en partie la portion superficielle du pied (*stratum superficiale pontis*); la majeure partie pénètre, des deux côtés, entre les fibres du pied du pédoncule et se divise en faisceaux particuliers (*stratum complexum et profundum pontis*).

Vous vous rappelez que, parmi les fibres qui vont des parties superficielles du cerveau au pied du pédoncule, quelques faisceaux seulement vont jusqu'à la protubérance annulaire. Ce sont les faisceaux

*Hirnschenkel*, pédoncule cérébral, — *Pons*, protubérance annulaire, pont de Varole, — *Kleinhirn*, cervelet



issus des lobes frontaux et occipito-temporaux. Le faisceau pyramidal, qui sort des circonvolutions frontale et pariétale ascendantes, traverse la protubérance annulaire. Presque tout le tiers interne et le tiers externe du pied du pédoncule se terminent dans la protubérance. Le tiers moyen des fibres constitutives du pied dépasse seul la protubérance (c'est précisément le faisceau pyramidal). La

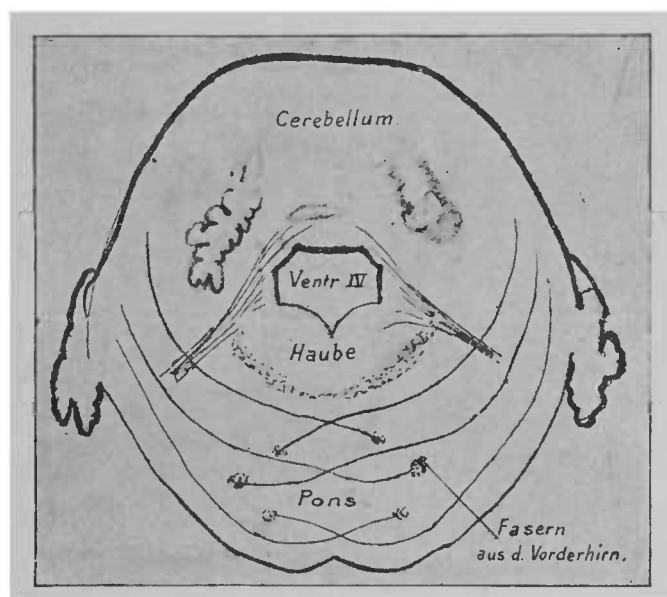


FIG. 61. — Coupe schématique de la protubérance et du cervelet.

figure 60 représente la face antérieure de la protubérance, des pédoncules cérébraux et du cervelet ; la pyramide, représentée schématiquement, est plus fortement ombrée que le reste de la figure.

Sur la figure 61, vous voyez indiquée schématiquement la disposition des fibres nerveuses et leur trajet (coupe transversale de la protubérance annulaire). Des deux côtés, on voit les faisceaux de fibres provenir, en haut, du cervelet, entourer les fibres du pied du pédoncule, s'entrelacer avec elles, franchir la ligne médiane

• *Cerebellum*, cervelet. — *Haube*, calotte des pédoncules. — *Pons*, protubérance annulaire. *Fasern aus d. Vorderhirn*, fibres nerveuses du cerveau antérieur.

et arriver aux faisceaux longitudinaux du pied du pédoncule. Il est à peu près définitivement établi que ces fibres s'unissent à une grande partie des fibres du pied et pénètrent avec elles jusque dans le cervelet. On ne sait comment se fait cette union. Entre les fibres de la protubérance se trouvent de nombreuses cellules ganglionnaires. Ces cellules sont entourées d'un fin réseau de fibres nerveuses à myéline; on peut suivre jusqu'à ce réseau les fibres du pied des pédoncules d'un côté, et les fibres de la protubérance, d'un autre côté.

On a démontré que de la région de la protubérance, jusqu'au point où les fibres nerveuses sortent du pied, naissent des faisceaux de fibres qui se dirigent perpendiculairement aux fibres précédentes, franchissent la ligne médiane et vont jusqu'à la moitié du cervelet du côté opposé. Ce sont les fibres protubérantielles.

Il n'est pas sûr, il n'est pas probable que toutes les fibres protubérantielles ne constituent que les prolongements directs ou indirects des fibres nerveuses du cerveau. Les faisceaux protubérantiels renferment plus de fibres que n'en reçoit le pied des pédoncules. En outre, beaucoup des fibres protubérantielles prennent leur gaine de myéline (je l'ai observé chez le chat) à une époque où l'on ne voit pas encore de fibres à myéline dans le pied des pédoncules.

Si le pied des pédoncules cérébraux est divisé par les fibres de la protubérance et n'arrive qu'en partie au cervelet, la *calotte* des pédoncules, qui n'est que peu modifiée, se prolonge jusqu'à la région protubérantielle.

Sur la dernière coupe transversale de la région des tubercles quadrijumeaux (voir fig. 59), nous avons reconnu comme parties constitutives de la calotte :

- 1° La substance grise qui entoure l'aqueduc;
- 2° Près de cette substance, les noyaux d'origine de l'oculo-moteur;

3° Au-dessous de la substance, des deux côtés de la ligne médiane, les faisceaux longitudinaux postérieurs;

4° Au centre de la calotte, les noyaux rouges et les pédoncules cérébelleux supérieurs qui en naissent;

5° En avant des noyaux, le ruban de Reil, qui envahit de dehors en dedans la place de la substance noire (*locus niger*), dont la disparition se fait progressivement;

6° Des fibres nerveuses dont l'origine est inconnue, entremêlées

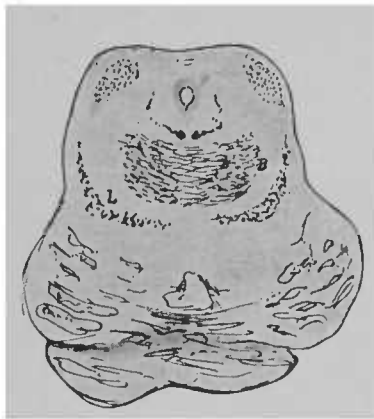

FIG. 62. - Origine de la protubérance annulaire, entre-croisement des pédoncules cérébelleux supérieurs \*

de nombreuses cellules ganglionnaires et qui forment la *substance blanche réticulée*.

Avant l'origine de la région protubérantielle, le noyau rouge devient de plus en plus petit; les pédoncules cérébelleux, qui en naissent, se dirigent de plus en plus en dehors et forment deux faisceaux de fibres assez volumineux, qui se trouvent entre la région du noyau rouge et le ruban de Reil. On voit en B, (fig. 62) leur coupe transversale; sur les coupes, pratiquées un peu plus en arrière, mais qui portent toujours sur les tubercules

\* B, pédoncule cérébelleux supérieur. — L, ruban de Reil — chez un nouveau-né. Les fibres nerveuses à myéline de la calotte des pédoncules ont été colorées à l'hématoxyline.

quadrijumeaux, ils se trouvent déjà tout près de la périphérie (fig. 63), et sur la coupe de la figure 64, pratiquée par le *velum medullare posterius*, ils forment la limite externe de la coupe. Peu après, ils pénètrent dans le cervelet.

La région, primitivement occupée par les noyaux rouges qui ont disparu, est envahie par les fibres nerveuses de la substance blanche réticulée, qui ont gagné en étendue.

L'aqueduc de Sylvius s'élargit, comme nous l'avons dit plus haut, et forme le quatrième ventricule. La substance grise qui

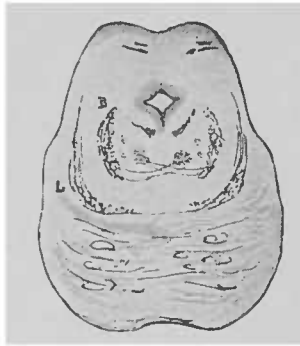


FIG. 63. — Coupe de la protubérance annulaire chez des nouveau-nés. Coloration à l'hématoxyline. — Coupe pratiquée au niveau de l'extrémité des tubercules quadrijumeaux. L'entrecroisement des pédoncules cérébelleux supérieurs est presque achevé, le noyau rouge est très petit; on voit en haut les fibres du pathétique.

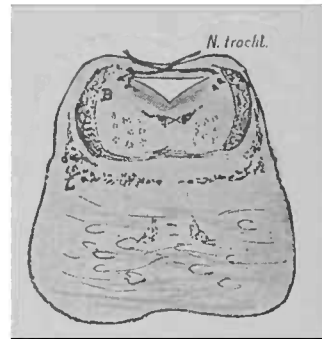


FIG. 64. — Coupe pratiquée au niveau du *velum medullare anterius* où l'entrecroisement des fibres du pathétique est visible. Le noyau rouge a disparu; les pédoncules cérébelleux supérieurs se trouvent presque à la périphérie. A la place du noyau rouge, on voit la substance blanche réticulée. Dans la protubérance, on voit un petit faisceau de fibres nerveuses à myéline. Le reste des fibres du pied des pédoncules n'est pas encore pourvu de myéline, et n'est indiqué que par des traits.

entoure l'aqueduc s'étend aussi. On voit apparaître à ce niveau un nouveau noyau nerveux, le *noyau d'origine du nerf pathétique*. Les fibres du pathétique ne descendent pas comme celle de l'oculomoteur à travers la calotte, elles s'élèvent plutôt jusqu'au *velum medullare anticum* (fig. 64), s'y entrecroisent et se séparent ensuite du pédoncule du cerveau. A ce niveau, l'origine des fibres

de l'oculo-moteur est terminée. Des parties constitutives de la calotte, on voit descendre le faisceau longitudinal postérieur et le ruban de Reil. Ils occupent encore la place qu'ils avaient dans la région des tubercles quadrijumeaux, comme vous pouvez le constater d'ailleurs sur les coupes des figures 59, 62, 63, 64. La substance noire a disparu sur les coupes pratiquées au niveau de l'origine de la protubérance annulaire. Cette substance ne sépare plus, comme nous l'avons vu plus haut, le ruban de Reil du pied des pédoncules; le ruban de Reil est en contact direct avec le pied des pédoncules.

Il n'est pas difficile, lorsqu'on s'est rendu compte des diverses parties d'une coupe transversale, pratiquée au niveau de la région des tubercles quadrijumeaux, de comprendre la disposition des mêmes parties sur des coupes pratiquées par l'extrémité supérieure de la protubérance annulaire. Les modifications ne portent en définitive que sur la situation du pédoncule cérébelleux et sur la disposition de la substance grise au-dessous de l'aqueduc, qui s'élargit au point où l'on voit apparaître de nouveaux noyaux d'origine.

Sur des coupes transversales, pratiquées au-dessous des précédentes, la forme et la disposition des parties se modifient considérablement. Cette modification résulte de la formation du *cervelet* (*cerebellum*) aux dépens du toit du ventricule, en arrière du *velum medullare anticum* et des rapports étroits que contractent les fibres nerveuses, issues de la calotte et du pied des pédoncules, avec le cervelet.

Le pédoncule cérébelleux supérieur et les fibres de la protubérance annulaire disparaissent dans le cervelet. En bas, arrivent de la moelle allongée et de la moelle épinière des fibres nerveuses, qui enveloppent la calotte et se dirigent vers le cervelet.

Il me semble utile d'interrompre momentanément l'étude des

fai ceaux de la calotte à ce point même, c'est-à-dire en arrière des tubercules quadrijumeaux, et d'entreprendre l'étude des parties des centres nerveux, dont nous venons de voir certaines divisions. La disposition de la coupe transversale de la calotte vous semblera probablement bien plus intelligible, quand vous connaîtrez la disposition des fibres nerveuses du cervelet, la structure de la moelle épinière et de la moelle allongée.

Le *cervelet* (*cerebellum*, *Kleinhirn*), partie du toit du cerveau postérieur, se compose d'une portion moyenne, le *vermis*, et de deux hémisphères. Il est en rapport avec le cerveau, en avant par les pédoncules cérébelleux supérieurs, issus du noyau rouge, en bas et en avant par les pédoncules cérébelleux moyens. Le cervelet reçoit, par l'intermédiaire des pédoncules cérébelleux supérieurs, des fibres nerveuses de la couche optique et de la région des fibres rayonnantes de la calotte; par l'intermédiaire des pédoncules moyens, il reçoit des faisceaux de l'écorce grise des lobes frontaux et temporo occipitaux. Une autre portion du cerveau pénètre dans le cervelet par l'intermédiaire des *pédoncules cérébelleux inférieurs*; ce sont les *corps restiformes*, que nous étudierons plus tard avec la moelle allongée et la moelle épinière.

La figure suivante (fig. 65) représente la face postérieure du cervelet; on peut y observer :

1° Les rapports de position du cervelet et des tubercules quadrijumeaux; au-dessous des tubercules, on voit les pédoncules cérébelleux supérieurs, qui vont au cervelet;

2° La disposition générale du cervelet : au centre le vermis, des deux côtés les hémisphères. Le vermis et les hémisphères se divisent en lobules particuliers, d'une assez grande étendue. Ceux du vermis sont disposés, comme les rayons d'une roue de bateau à vapeur, autour des *noyaux médullaires du vermis* (corps trapé-

zoïde). Cette disposition est assez nettement figurée sur la coupe 68, pratiquée par le vermis.

A droite et à gauche, le vermis est en rapport avec la substance des hémisphères cérébelleux; la face supérieure des hémisphères

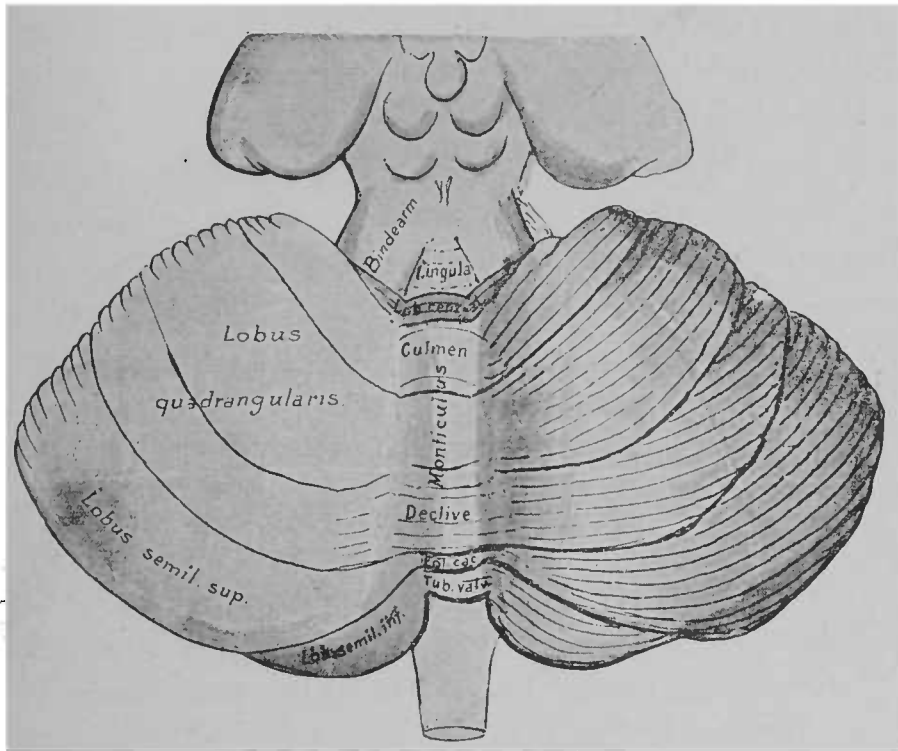


FIG. 65. — Face postérieure du cervelet<sup>20</sup>.

est divisée en lobules par des sillons profonds, et en lamelles par les sillons superficiels.

La partie postéro-supérieure du vermis se nomme *vermis supérieur*. On le divise en :

1° Une partie antérieure, située entre les pédoncules cérébelleux supérieurs, la *lingula*;

2° Un *lobule central*, dont les parties latérales constituent les *ailes* du lobule central;

<sup>20</sup> *Bindearm*, pédoncule cérébelleux supérieur. — *Monsiculus*, éminence du vermis. — *Fol. cac.*, bourgeon terminal.

3° Un *monticule* ou *éminence* du vermis (*monticulus, Berg*), dont la partie antérieure est le *culmen*, et la partie postérieure, le *déclive*;

4° Un *bourgeon terminal* (*folium cacuminis*), à l'extrémité postérieure du vermis supérieur.

A la face postéro-supérieure des hémisphères, on distingue :

1° Un lobule antéro-supérieur, le *lobule quadrangulaire*, situé

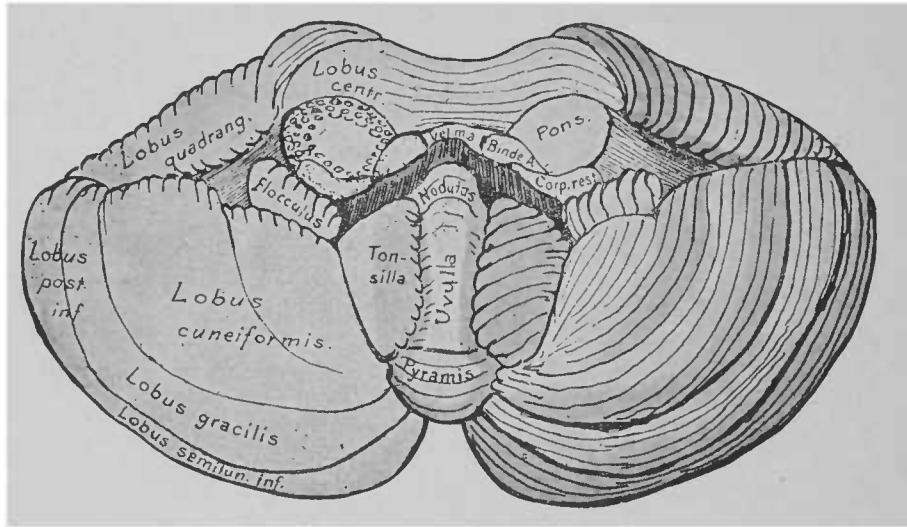


FIG. 66. — Face antérieure du cervelet.

des deux côtés du monticule. En avant du lobule quadrangulaire, on trouve les ailes du lobule central ;

2° Un lobule postéro-supérieur, le *lobule semi-lunaire supérieur*. Les deux lobules semi-lunaires sont en relation l'un avec l'autre par le bourgeon terminal.

A la face inférieure du cervelet, on distingue d'autres lobules (fig. 66).

Cette face inférieure offre un aspect complexe. Pour obtenir une préparation analogue à celle que représente la figure 66, on doit séparer le cervelet du cerveau moyen, des pédoncules cérébelleux supérieurs, de la protubérance annulaire et du corps restiforme,



de la masse des faisceaux de fibres qui vont à la moelle allongée et à la moelle épinière. On aura ainsi trois surfaces de section transversale pour les pédoncules cérébelleux. Entre les pédoncules cérébelleux supérieurs se trouve une mince membrane, le *velum medullare anticum*, qui fait partie du toit du cerveau postérieur. On voit sa coupe transversale sur la figure 66.

Les lobules du vermis inférieur sont :

- 1° Le nodule (*nodulus*);
- 2° L'*uvula*, ou lchette;
- 3° Le *lobule pyramidal*;
- 4° Le *tubercule valvulaire*, situé tout à fait en arrière, en partie sur la face supérieure.

Dans les hémisphères cérébelleux, on trouve :

- 1° Des deux côtés du nodule, le *lobule du pneumogastrique (flocculus)*;
- 2° Près de l'*uvula*, l'*amygdale* ou *tonsille*;
- 3° En dehors de l'*amygdale*, le *lobule cunéiforme*;
- 4° En arrière du lobule cunéiforme, on voit le *lobule inféro-postérieur*, dont la moitié antérieure se nomme *lobule grêle*, et la moitié postérieure *lobule semi-lunaire inférieur*.

Sur la figure suivante (fig. 67), vous voyez les trois pédoncules précités, qui se rendent au cervelet. Ils pénètrent dans la substance des hémisphères, qui se continue elle-même dans la substance des lobules et des sillons du cervelet. Le cervelet est recouvert par une substance grise qui se plisse de toutes parts et atteint un développement incomparablement plus considérable que ne le laissent supposer la forme et la dimension extérieures du cervelet.

Dans les hémisphères, le noyau médullaire est assez développé. Dans le vermis, il l'est très peu. La coupe médiane et antéro-postérieure du cervelet (fig. 68) passe justement par le vermis. On voit comment la substance des hémisphères forme en avant une

membrane mince, dirigée vers les tubercules quadrijumeaux, le *velum medullare anticum*. Cette membrane mince, située entre les pédoncules cérébelleux supérieurs, est une partie de transition entre le toit du cerveau moyen et le toit du cerveau postérieur. Au-dessus de cette lamelle se trouve l'extrémité antérieure du vermis supérieur, la lingula.

La coupe longitudinale du vermis porte, en raison de sa forme

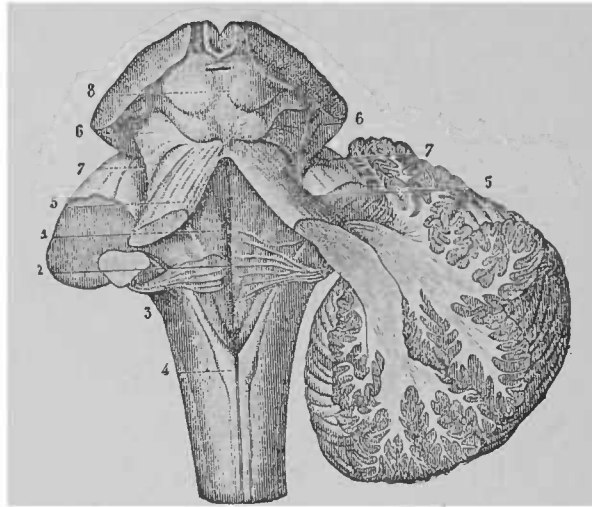


FIG. 67. — Passage des pédoncules du cerveau moyen, de la protubérance annulaire et de la moelle épinière dans le cervelet.

particulière, le nom d'*arbre de vie*. La portion centrale, c'est-à-dire la substance blanche du vermis, se nomme *corps trapézoïde*. La lingula, le lobule central, l'uvula et le nodule, séparés les uns des autres, s'anastomosent dans le corps trapézoïde. Un certain nombre des lobules du monticule s'unissent en avant de l'anastomose précédente pour constituer la *branche verticale de l'arbre*

On voit émerger au-dessus des tubercules quadrijumeaux (8) les pédoncules cérébelleux supérieurs (5). Sur la face antéro latérale se trouvent les pédoncules cérébelleux moyens (7) et de la moelle épinière monte le corps restiforme, qui constitue le pédoncule inférieur (3). Il s'entrecroise à son entrée dans le cervelet avec le pédoncule cérébelleux supérieur. A remarquer encore le quatrième ventricule (1), les stries acoustiques (2), les pyramides (cordon grêle) (4) et le ruban de Reil (6). D'après HIRSCHFELD, LÉVEILLÉ et SARTREY.

*de vie*; la partie postérieure du monticule, le bourgeon terminal et le tubercule postérieur, les lobules qui, par conséquent, se trouvent à l'angle postérieur du cervelet, forment la *branche horizontale de l'arbre de vie*.

En arrière se trouve le *velum medullare posticum*, formé par le vermis et les hémisphères, et qui constitue le toit du quatrième ventricule, jusqu'à l'extrémité des cordons postérieurs de la moelle épinière. Ce toit n'est composé d'ailleurs de substance nerveuse que

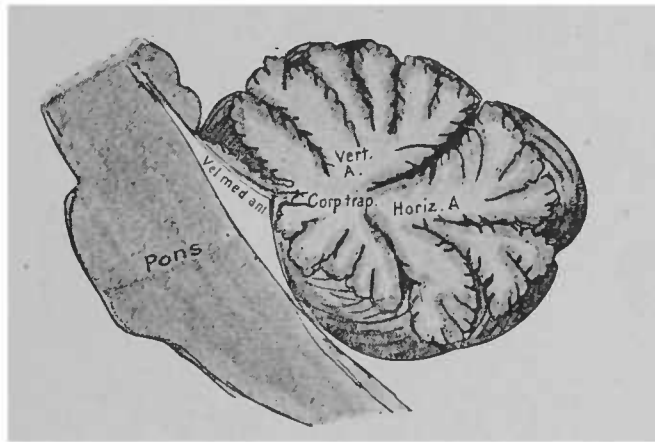


FIG. 68. — Coupe médiane, antéro-postérieure du vermis.

près du cervelet et dans ses parties latérales; sa portion médiane se compose d'une lame mince de la pie-mère, riche en vaisseaux sanguins et criblée de trous. Cette portion du tube médullaire, à ouvertures multiples, forme le *trou de Magendie*; elle semble jouer un rôle important dans l'égalisation de la tension du liquide céphalo-rachidien.

Dans la masse cérébelleuse se rendent donc les trois pédoncules que nous venons de citer. Ils pénètrent dans le noyau médullaire et se mettent en relation avec des noyaux de substance grise; en outre, ils envoient des faisceaux à l'écorce du cervelet.

On connaît très mal les rapports et le trajet de ces faisceaux de fibres dans le cervelet.

Nous savons que de la substance blanche partent des fibres nerveuses, qui traversent une *couche granuleuse*, où l'on voit des cellules nerveuses et des cellules de la névroglie, et arrivent à de grandes cellules, les *cellules ganglionnaires de Purkinje*, dont

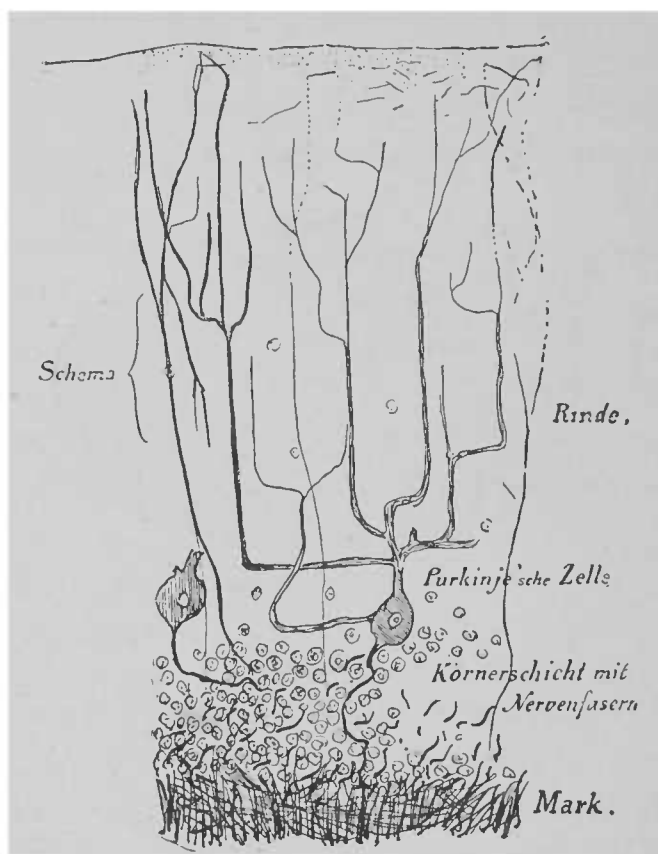


FIG. 69. — Coupe schématique de l'écorce cérébelleuse\*.

les ramifications offrent un caractère particulier : leurs prolongements présentent des bifurcations multiples et arrivent jusqu'à la face supérieure du cervelet. Les cellules de Purkinje sont probablement en relation avec d'autres fibrilles nerveuses obliques et horizontales, qui tantôt redescendent, tantôt, contractant des anas-

\* Rinde, écorce grise. — Purkinje'sche Zelle, cellules de Purkinje. — Körnerschicht mit Nervenfasern, couche granuleuse et fibres nerveuses. — Mark, substance blanche,

tomoses multiples avec les fibres voisines, traversent la couche granuleuse et arrivent à la substance blanche. (Le trajet de ces fibrilles est représenté à gauche, fig. 69.)

Près de l'écorce, on trouve beaucoup plus de fibres qu'on n'en voit auprès des grandes cellules de Purkinje, fait qui s'explique par les bifurcations des prolongements cellulaires.

Les diverses parties de l'écorce sont unies les unes aux autres par des faisceaux de fibres en forme de guirlandes, suivant les contours de l'écorce.

Indépendamment de la substance grise périphérique, on trouve encore, à d'autres places du cervelet, des amas de substance grise. Dans le noyau médullaire des hémisphères, on voit de chaque côté un gros noyau fortement plissé, le *corps ciliaire* ou *corps denté*. En dedans du corps denté, on rencontre des masses de substance grise plus considérables; tout d'abord un ganglion longitudinal, l'*embolus*, puis un noyau globulaire, le *nucleus globosus*, organe allongé et renflé à son extrémité postérieure; enfin, tout à fait en dedans, dans le vermis, le *nucleus tegmenti*. On peut voir tous ces noyaux sur la coupe à peu près horizontale pratiquée dans le cervelet (fig. 70), tirée de l'atlas de B. Stilling.

Sur cette coupe, vous voyez, au milieu, le noyau médullaire du vermis avec le *nucleus tegmenti*, en avant, un entrecroisement de fibres, l'*entre-croisement de la commissure antérieure*. A droite et à gauche, s'étend la substance blanche des hémisphères, où l'on voit les noyaux globulaires, l'*embolus*, et tout à fait en dehors, la lame plissée du noyau denté. Les échancrures profondes, qu'on voit à la face supérieure, correspondent aux sillons interlobulaires. Entre les pédoncules cérébelleux supérieurs (*RR*) se trouve, comme je vous l'ai dit, la lingula (*A*), au-dessus du *velum medullare anticum*; elle est visible sur la coupe horizontale.

Tous les noyaux qu'on rencontre dans la substance blanche cérébelleuse sont unis les uns aux autres par des faisceaux de substance grise. Leurs rapports avec les fibres de la substance blanche sont encore presque complètement inconnus.

Si l'on pratique une coupe frontale (fig. 71), en arrière du

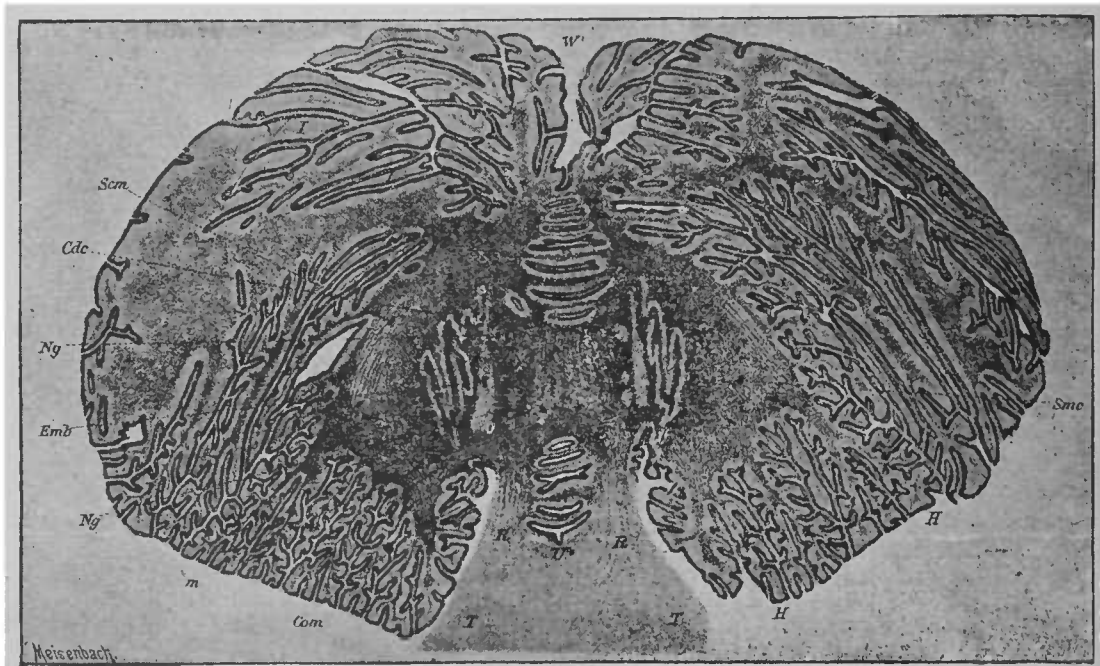


FIG. 70. — Coupe horizontale du cervelet. D'après B. STILLING.

point où les pédoncules cérébelleux supérieurs pénètrent dans le cervelet, on rencontre en haut le cervelet, en bas la protubérance annulaire et les fibres nerveuses qui en proviennent et se perdent de chaque côté dans les hémisphères. Entre le cervelet et la calotte des pédoncules, se trouve le *quatrième ventricule*, limité

En avant, la coupe porte sur la région située au-dessous des tubercles quadrijumeaux *T*, sur les pédoncules cérébelleux supérieurs *R*, et entre ceux-ci la lingula *A*. En avant de la lingula, on trouve dans le vermis les noyaux du toit *m*, le *nucleus globosus ng*, l'embolus *emb*, et dans les hémisphères, de chaque côté, le corps denté du cervelet *cdc*. *Com*, entre-croisement de la commissure antérieure; *Scm*, fibres semi-circulaires.

de chaque côté par les pédoncules cérébelleux supérieurs, sectionnés transversalement. Le quatrième ventricule est formé par la continuation de l'aqueduc de Sylvius, très élargi. Le noyau médullaire du vermis ne se rencontre pas, à ce point, sur le plan de section. La calotte et le pied des pédoncules (ce dernier est divisé par les fibres de la protubérance) n'offrent pas encore la disposition

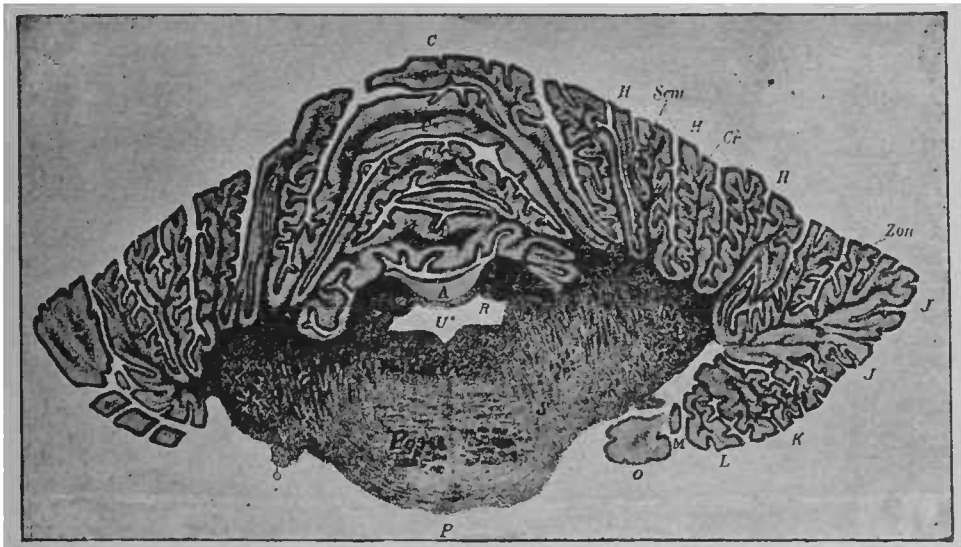


FIG. 71. — Coupe frontale du cervelet pratiquée un peu en avant du culmen du monticule. D'après B. SILLING \*.

typique, que nous leur avons reconnue sur une coupe de la région des tubercles quadrijumeaux.

Un certain nombre des faisceaux de fibres, qu'on voit sur la figure 71, n'ont pas été mentionnés jusqu'ici, car nous n'avons pas encore eu l'occasion d'observer la disposition particulière des fibres nerveuses du cervelet.

Nous avons vu que les trois pédoncules sont formés de fibres

\* U, quatrième ventricule ; R, pédoncule cérébelleux supérieur ; P, protubérance annulaire ; Zon, zone de l'entre-croisement des fibres, en dedans se trouvent les fibres de la toison ; Cr, fibres du corps restiforme qui se rendent dans les fibres demi-circulaires Scm ; S, région d'émergence des racines du trijumeau.

qui s'enfoncent dans le cervelet. Malgré les recherches d'un des auteurs les plus compétents dans l'anatomie des centres nerveux, Bénédicte Stilling, qui a consacré de longues années à leur étude, le trajet de ces fibres est insuffisamment connu.

Sur le schéma suivant (fig. 72), on a représenté le trajet des

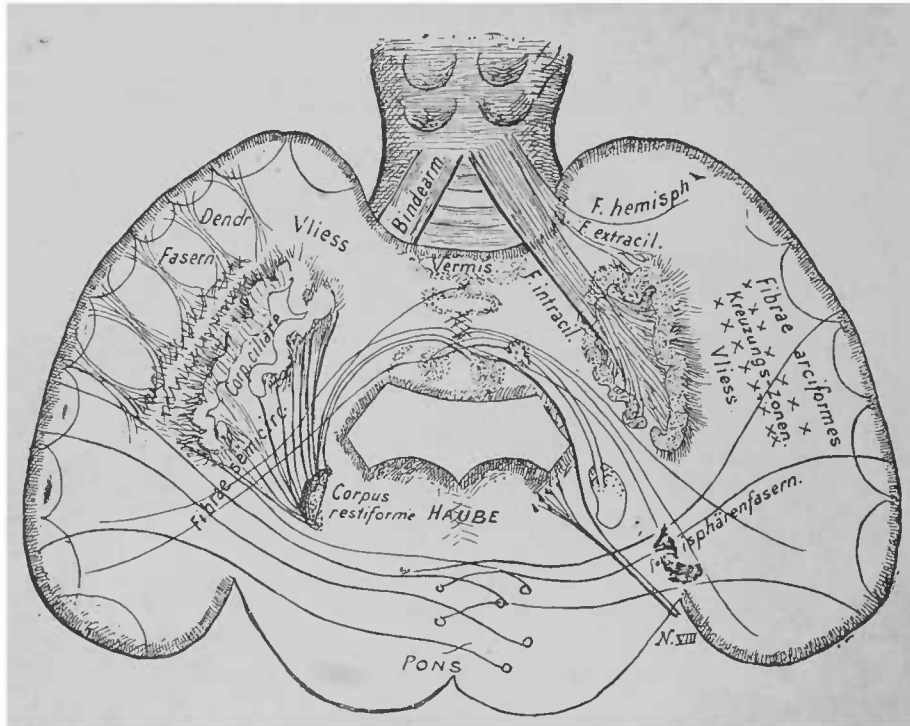


FIG. 72. — Schéma du trajet des fibres dans le cervelet; origine des pédoncules cérébelleux. Observer la formation des pédoncules aux dépens des fibres intraciliaires, extraciliaires et hémisphériques, manifeste pour le pédoncule cérébelleux supérieur particulièrement en haut, à droite \*

faisceaux de fibres les plus importants, d'après les études de Stilling<sup>1</sup>. Ce schéma répond à peu près à une coupe frontale pratiquée un peu plus en avant que la coupe de la figure 71. Pour ne pas nuire

<sup>1</sup> La disposition des fibres du corps restiforme a été modifiée d'après des recherches personnelles.

*Kreuzungs-Zonen*, zones d'entre-croisement. — *Vliess*, toison. — *Hemisphärenfasern*, fibres hémisphériques. — *Haube*, calotte. — *Dendr. Fasern*, fibres arborescentes. — *Bindearm*, pédoncule cérébelleux supérieur.



à la clarté de la figure, l'entrée du pédoncule cérébelleux supérieur a été indiquée à une autre place que celle qu'il occupe réellement; vous pouvez vous en rendre compte par comparaison de ce schéma avec la figure 71. Les pédoncules cérébelleux supérieurs devraient se trouver tout près et au-dessus du ventricule.

Vous voyez que les diverses parties de l'écorce cérébelleuse sont unies les unes aux autres par les *fibres arciformes*. De l'écorce proviennent des fibres nerveuses qui s'écartent les unes des autres, comme les branches d'un arbre, et pénètrent dans la substance blanche. Ce sont les *faisceaux arborescents*. Avant d'arriver au corps denté ou ciliaire, ces faisceaux se perdent fréquemment dans un plexus de fibrilles où l'on peut distinguer plusieurs *zones d'entre-croisement* (fig. 72, à droite).

En dehors, à la périphérie du corps denté ou ciliaire, on trouve les fibrilles nerveuses qui s'y rendent; fréquemment, elles affectent une disposition rayonnante autour de cette masse grise, où elles pénètrent et qu'elles traversent en partie. Toute cette masse de fibres nerveuses porte, en raison de sa ressemblance avec la toison d'un mouton, le nom de *toison* (*Vliess*).

Les pédoncules cérébelleux supérieurs pénètrent dans le corps ciliaire et forment, près de la substance grise du corps denté, un plexus de fibres. Ce plexus (fibres intraciliaires) est en rapport direct, ou par interposition de cellules ganglionnaires, avec le plexus qui se trouve en dehors et à la périphérie du corps ciliaire (fibres extraciliaires), c'est-à-dire la toison. De ce plexus partent aussi des fibres qui se rendent dans le pédoncule cérébelleux supérieur; il en reçoit encore de l'écorce des hémisphères. Le pédoncule antérieur du cervelet se compose donc : 1° de fibres intraciliaires (masse principale); 2° de fibres extraciliaires; 3° de fibres hémisphériques. Ces deux dernières espèces de fibres nerveuses sont en moins grande quantité que les premières.

Les *corps restiformes* prennent naissance, en grande partie, dans la toison et renferment ainsi des fibres extraciliaires. Au sixième ou septième mois de la vie fœtale, on voit, dans le corps restiforme, un faisceau de fibres, qui, à cette époque, est seul pourvu de myéline, et n'affecte aucun rapport avec la toison, privée momentanément de myéline; ce faisceau se dirige directement vers le toit du vermis, et là, s'entre-croise en partie avec les fibres du faisceau provenant du côté opposé (voir la neuvième leçon). Ce faisceau est en réalité la continuation des fibres de la moelle épinière. On trouve un faisceau où la myéline apparaît aussi au septième mois, et dont le trajet, analogue à celui du faisceau précité du corps restiforme, se fait du toit du vermis au nerf trijumeau et au nerf acoustique. Sur le schéma précédent (fig. 72), on le voit à droite. Vous reconnaîtrez sans difficulté les deux portions constitutives du pédoncule cérébelleux inférieur sur la coupe frontale du cervelet et de la protubérance, chez un fœtus de vingt-six semaines (fig. 73), car on ne trouve pas à cette époque, dans le cervelet, en dehors de ces faisceaux et de quelques fibres de la substance blanche du *flocculus* (lobule du pneumogastrique), de fibres à myéline.

En dernier lieu, nous mentionnerons des fibres qui se rendent directement des hémisphères au corps restiforme.

Les *pédoncules cérébelleux moyens* peuvent être suivis directement jusque dans l'hémisphère correspondant (*fibres nerveuses hémisphériques*). Au voisinage de l'écorce, ils se perdent dans un plexus de fibres nerveuses. Ils reçoivent aussi des fibres de la toison, des fibres extraciliaires par conséquent.

Faisons une récapitulation générale : Nous voyons que le pédoncule cérébelleux supérieur se compose essentiellement de fibres intraciliaires, le pédoncule moyen de fibres hémisphériques, le pédoncule inférieur de fibres extraciliaires et de fibres provenant

du toit du vermis. Chaque pédoncule reçoit en outre des faisceaux des points d'origine des deux autres pédoncules.

Le pédoncule cérébelleux supérieur et le corps restiforme

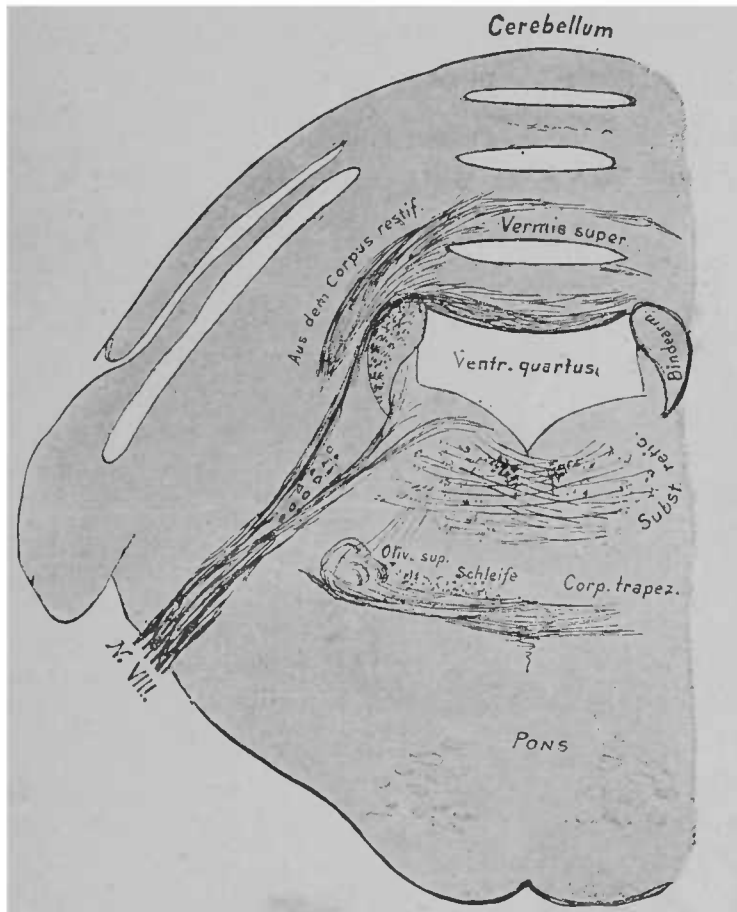


FIG. 73. — Coupe frontale du cervelet et de la protubérance annulaire, chez un fœtus de vingt-six semaines. Les fibres à myéline sont toutes colorées par l'hématoxyline.

reçoivent encore un prolongement de la substance blanche du vermis.

Il existe, dans la substance blanche antérieure du vermis, une place, la *commissure antérieure d'entre-croisement*, où s'entre-

*B. n. learm*, pédoncule cérébelleux supérieur. — *Schleife*, ruban de Reil. — *Aus dem Corpus restif.*, fibres provenant du corps restiforme.

croisent de nombreuses fibres. Ces fibres proviennent des lobules antérieurs; elles s'entre-croisent en avant des noyaux du toit et pénètrent dans l'hémisphère cérébelleux du côté opposé. De là, on peut les suivre jusque dans le pédoncule cérébelleux supérieur et le corps restiforme. Les fibres nerveuses qui proviennent des lobules postérieurs se comportent de la même façon; elles forment en arrière, dans la substance blanche du vermis, une *commissure d'entre-croisement postérieure*. Quelques fibres du lobule du pneumogastrique arrivent par la commissure antérieure au nerf auditif.

Sur la ligne médiane, dans la substance blanche qui est entre ces deux commissures, se trouve le noyau du toit (*nucleus fastigii*), recouvert par des fibres qui, provenant de la branche horizontale de l'arbre de vie, unissent les deux commissures d'entrecroisement et se dirigent en partie, avec les fibres de la commissure antérieure, vers les hémisphères cérébelleux. Les noyaux du toit sont en rapport avec toutes ces fibres.

[On a observé très rarement des affections limitées exclusivement aux pédoncules cérébelleux. Aussi ne connaît-on que très imparfaitement les symptômes caractéristiques d'une lésion des pédoncules cérébelleux. La destruction lente et progressive d'un pédoncule cérébelleux moyen peut n'être accompagnée d'aucun symptôme. Dans le cas où la maladie produit une irritation continue, dans les cas d'hémorragie par exemple, on remarque fréquemment des mouvements impulsifs (mouvements de rotation ordinairement), tantôt du côté sain, tantôt du côté malade. On observe aussi des contractures du tronc ou de la tête seule, des contractures avec ou sans nystagmus dans les affections à forme irritante d'un pédoncule cérébelleux moyen.

Dans les cas où les affections du cervelet intéressent parallèlement des faisceaux de fibres voisins, contigus, tels que les pédon-

cules cérébraux, la protubérance et la moelle allongée, les symptômes produits ne peuvent être mis exclusivement sur le compte d'une lésion cérébelleuse. Si la substance cérébelleuse est réellement seule atteinte, on voit éclater du vertige, de la céphalalgie, des vomissements, de l'incertitude dans la marche (ataxie) et de vagues sensations de faiblesse dans les extrémités du même côté ou du côté opposé. On ne remarque pas de paralysies particulières ou de troubles de la sensibilité. On observe parfois des troubles visuels graves, mais on n'a pu se rendre compte de la manière dont les centres optiques voisins étaient intéressés. Les troubles psychiques dans les affections du cervelet ne sont pas rares. Comme ces affections sont fréquemment dépourvues de symptômes, et que, dans les symptômes décrits, il n'y en a pas de caractéristiques, le diagnostic est le plus souvent difficile et presque toujours incertain. Il faut tenir compte des symptômes qui proviennent de lésions des organes voisins (paralysie de l'oculo-moteur, par exemple), car ils sont de la plus grande importance.

Consécutivement aux affections du vermis, on a remarqué habituellement de l'ataxie, du vertige.

Parmi les nombreux symptômes qu'on a donnés comme caractéristiques des lésions du cervelet, la plupart ne se produisent que dans les cas de participation directe ou indirecte des pédoncules cérébelleux supérieurs ou des pédoncules cérébelleux moyens, du plancher du quatrième ventricule ou de la région des tubercules quadrijumeaux. ]

## HUITIÈME LEÇON

### RACINES DES NERFS PÉRIPHÉRIQUES, GANGLIONS SPINAUX, MOELLE ÉPINIÈRE

Vous savez que les nerfs périphériques contiennent, dans un seul et même tronc, des fibres motrices et des fibres sensibles. Au voisinage de la moelle épinière, ces fibres se séparent les unes des autres. Le tronçon qui renferme les fibres motrices va directement à la moelle ; le tronçon sensible pénètre d'abord dans un ganglion spinal (fig. 74).

Dans ce ganglion spinal existent de nombreuses cellules, munies les unes d'un prolongement, la plupart de deux. Ces prolongements, sans doute, entrent en connexion avec le nerf qui traverse le ganglion. La racine, en sortant du ganglion, possède à peu près autant de fibres qu'en y pénétrant ; on pourrait donc supposer que les cellules ganglionnaires, simplement intercalées sur le trajet des nerfs, n'envoient pas de nouvelles fibres à la racine. Toutefois, certains auteurs sont d'un avis contraire. Pour les cellules munies de deux prolongements, il n'y a pas de difficulté à admettre leur opinion. Les cellules à prolongement unique n'offrent pas un sujet réel de contradiction, depuis que nous savons que leur prolongement se divise, non loin de la cellule, en deux portions. On a trouvé chez le *Petromyzon* des formes de transition, depuis la cellule pourvue de deux prolongements très éloignés l'un de l'autre, jusqu'à celle

dont les prolongements naissent très près les uns des autres et finalement la cellule à prolongement unique, qui se divise ensuite tout près de la cellule même.

Quelques fibres sensibles traversent complètement le ganglion spinal, sans entrer en rapport avec les cellules<sup>1</sup>. On peut donc se représenter les rapports de la racine sensitive avec le ganglion spinal, de la façon indiquée par le schéma de la figure 75. Entre le ganglion spinal et la moelle épinière, la racine sensitive et la racine

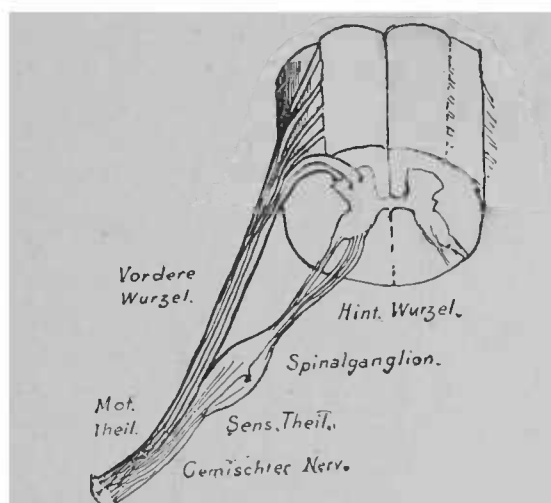


FIG. 74. — Schéma des rapports de la moelle avec les racines des nerfs.

motrice se divisent en une foule de fibrilles, « les radicules », qui pénètrent dans la moelle sur une longue étendue, les fibres sensibles en arrière, les fibres motrices en avant; leur entrée dans la moelle se fait suivant un sillon un peu latéral. Le nombre de ces petits faisceaux n'est pas le même pour toutes les racines; le plus souvent il varie avec les individus.

<sup>1</sup> On peut s'en convaincre facilement sur des coupes longitudinales de la *queue de cheval* et des ganglions spinaux, chez des fœtus de chats, en colorant les préparations à l'hématoxyline de Weigert.

*Vordere Wurzel*, racine antérieure. — *Hintere Wurzel*, racine postérieure. — *Spinalganglion*, ganglion spinal. — *Motorischer Theil*, fibres motrices. — *Sensibler Theil*, fibres sensibles. — *Gemischter Nerv*, faisceau nerveux.

D'après de récentes recherches, on ne doit plus admettre, pour les extrémités nerveuses, la relation de chaque racine avec *un* nerf périphérique déterminé. On a démontré que dans chaque extrémité nerveuse arrive toute une série de fibres provenant de racines différentes; et il est très probable que deux muscles, dont l'action est habituellement coordonnée, sont innervés par la même racine, tout en recevant des nerfs différents.

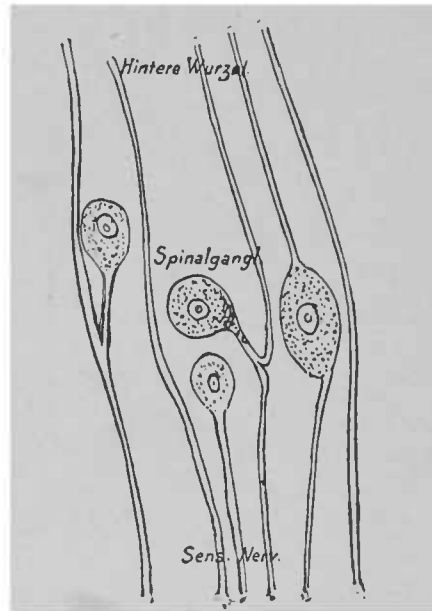


FIG. 75. — Schéma des rapports des fibres avec un ganglion spinal.

Si l'on sectionne un nerf périphérique, ses fibres dégèrent progressivement; elles perdent leur myéline et finalement leur cylindre-axe. Les fibres motrices subissent toujours la dégénérescence, que la section ait été faite sur le nerf ou sur la racine antérieure.

Il n'en est pas de même pour les fibres sensitives. Toute section pratiquée à la périphérie du ganglion spinal amène une dégénérescence complète, comme pour les fibres motrices. Mais la section de la racine, faite en arrière du ganglion, est sans effet si le

*Hintere Wurzel*, racine postérieure. — *Spinalgangli*, ganglion spinal. — *Sens. Nerv*, nerf sensitif.



nerf et le ganglion réunis ne sont séparés que de la moelle épinière.

L'action du ganglion spinal serait donc d'empêcher cette dégénérescence.

Cette action ne s'étend pas exclusivement à la périphérie, mais aussi à la moelle épinière. Après une section, si le ganglion reste uni à la moelle, on n'observe dans cette moelle aucune modification. Il en est autrement si la séparation a lieu en arrière du ganglion. On remarque alors, dans la moelle, une dégénérescence des racines

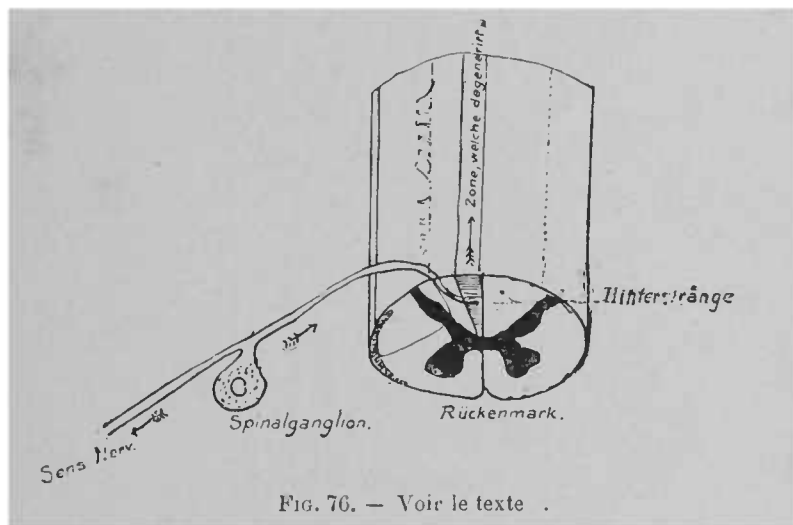


FIG. 76. — Voir le texte .

sensitives et de la plus grande partie des cordons postérieurs internes, formés par ces racines. La dégénérescence se propage en haut jusque dans les cordons postérieurs de la moelle allongée. Au voisinage des points de section, la dégénérescence s'étend encore aux cordons postérieurs externes, sur une courte étendue, au point même où passent les racines sectionnées. En outre, la dégénérescence se produit dans la zone périphérique des cordons latéraux. L'effet des sections, et en même temps l'action des ganglions spinaux, sont expliqués par la figure 76.

— Rückenmark, moelle. — Hinterstränge, cordons postérieurs. — Sensibler Nerv, nerf sensitif. — Spinal-ganglion, ganglion spinal. — Zone, welche degenerirt, zone de dégénérescence.

[On connaît quelques cas de lésions des ganglions spinaux. Outre de vives douleurs, on a indiqué comme symptôme caractéristique l'apparition d'un *herpes zoster* intercostal, le long du nerf correspondant. On peut se demander si l'on doit mettre cet herpès sur le compte de l'appareil ganglionnaire ou des fibres nerveuses, car on a vu des zoster sans qu'on ait démontré une lésion du ganglion; on a décrit, d'autre part, un zoster consécutif à une inflammation des nerfs périphériques.]

Les racines pénètrent donc dans la moelle épinière suivant une direction longitudinale (fig. 77, a). En quelques points de la moelle épinière arrivent des racines volumineuses issues des extrémités; la moelle se renfle alors quelque peu. Le *renflement cervical* reçoit les nerfs du bras, le *renflement lombaire* les nerfs du membre inférieur. La partie la plus rétrécie de la moelle épinière donne naissance aux nerfs intercostaux. La portion terminale, conique, la plus inférieure de la moelle, se nomme le *cône terminal*; là prend naissance, indépendamment des nerfs, un prolongement long et mince, le *filum terminale* (fig. 77, b).

La limite supérieure de la moelle est formée par le commencement de la *décussation des pyramides*.

Le trajet des fibres dans la moelle n'est connu qu'en partie. Pour le comprendre, il est nécessaire de bien nous familiariser avec la forme qu'offre une section transversale de la moelle. Sur une telle coupe, vous verrez, à la périphérie, une substance blanche, et, au centre, une substance grise en forme de H.

Les deux moitiés de la moelle épinière, séparées par les *sillons longitudinaux antérieur et postérieur*, sont unies en avant par une *commissure de substance blanche*, en arrière par la *commissure grise*. La partie antérieure de la substance grise porte le




FIG. 77 a. — Face antérieure de la moelle avec les racines qui y pénètrent. Les troncs nerveux traversent la dure-mère et se déploient ensuite en éventail le long de la moelle. Entre la dure-mère et la moelle se trouve le ligament suspenseur dentelé. D'après HENLE \*

Ld, ligament dentelé; Nc 2, deuxième nerf cervical; Nd1, premier nerf dorsal; Nd2, premier nerf lombaire; Nc1, premier nerf sacré.

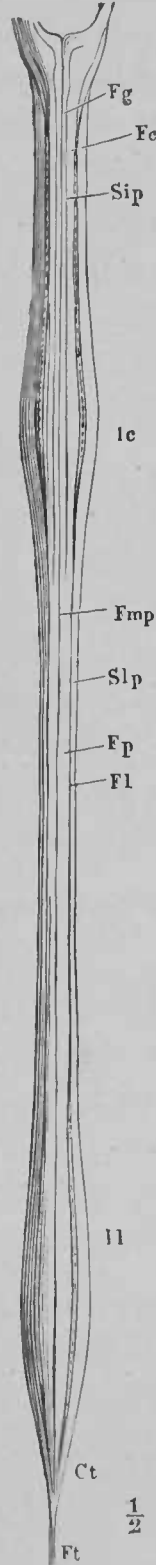


FIG. 77 b. — Face postérieure de la moelle; on a eulévé les racines nerveuses \*

Remarquer les deux renflements: le renflement cervical Ic et le renflement lombaire Ll. Les cordons postérieurs Fp sont séparés par le sillon longitudinal postérieur Fmp. Dans la moelle cervicale, un sillon Sip, le sillon intermédio-postérieur, divise ces cordons en cordons grêles Fg, et cordon cunéiforme Fe; Fl, cordon latéral; Ct, cône terminal; Ft, sillon terminal.

nom de *cornes* ou *colonnes antérieures*; la postérieure forme les *cornes* ou les *colonnes postérieures* (fig. 78).

On voit, sur des coupes transversales pratiquées à diverses hauteurs, que la substance blanche et la substance grise ne sont pas également réparties. C'est la substance grise qui prédomine définitivement jusqu'en bas dès la partie supérieure de la moelle

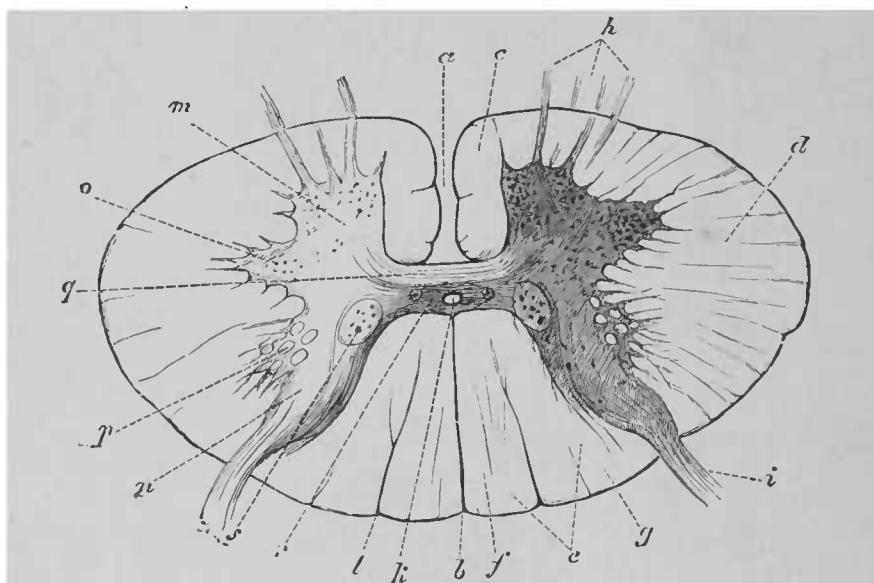


FIG. 78. — Section transversale de la moelle (figure demi-schématique).  
D'après ERB.

lombaire. La figure 79 montre l'aspect des sections transversales de la moelle, à des hauteurs diverses.

Outre cette inégale répartition des deux substances, vous pouvez encore remarquer sur ces coupes que la portion la plus latérale de la corne antérieure, dans la moelle cervicale inférieure et thoracique supérieure, devient de plus en plus distincte et

*a*, sillon longitudinal antérieur; *b*, sillon longitudinal postérieur; *c*, cordon antérieur; *d*, cordon latéral; *e*, cordon postérieur; *f*, cordon grêle = cordon de Goll; *g*, cordon cunéiforme = cordon de Burdach; *h*, racine antérieure; *i*, racine postérieure; *k*, canal central; *l*, sillon intermedio-postérieur; *m*, colonne antérieure; *n*, colonne postérieure; *o*, tractus intermedio-latéral; *p*, processus réticulaire; *q*, commissure antérieure de substance blanche; *r*, commissure grise ou postérieure; *s*, colonne de Clarke ou colonne vésiculaire.

finalemeut (fig. D 1 et D 5) constitue un prolongement particulier nommé *corne latérale* ou *tractus intermedio-latéral*. Dans la

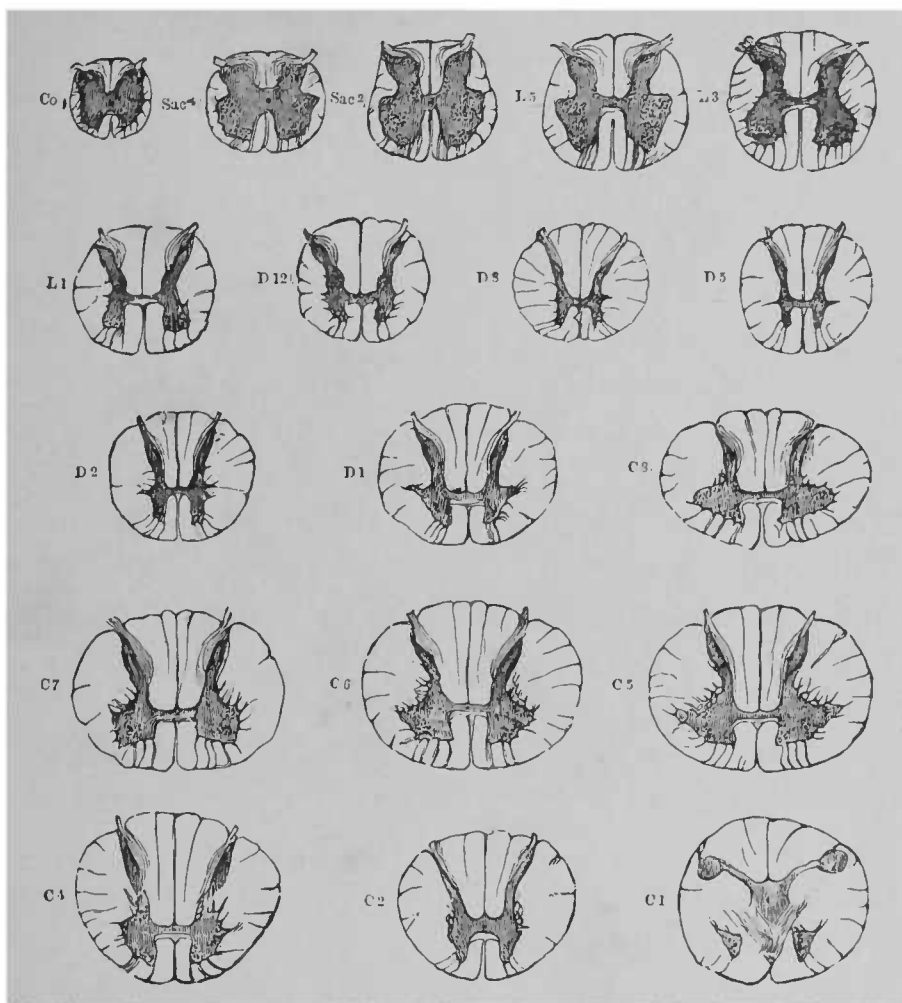


FIG. 79. — Coupes de la moelle à des hauteurs diverses. Les lettres et les chiffres désignent les nerf spinaux ; chaque coupe correspond à leur hauteur d'émergence. D'après QUAIN.

moelle thoracique inférieure, la corne latérale disparaît de nouveau. (Sur la figure 78, elle est indiquée au point O.)

Dans toute la moelle cervicale et dans la moelle thoracique supérieure, la substance grise, située en arrière du tractus intermedio-latéral, à l'angle qui se trouve entre ce tractus et la corne

antérieure, n'est pas nettement délimitée. Elle pénètre dans un réseau de trabécules et de filaments gris, qui s'enfoncent profondément dans la substance blanche. Ce réseau se nomme *processus reticularis*.

La dernière des sections transversales a été faite dans le cône terminal. Sur cette coupe, la substance grise n'est revêtue que d'une mince couche de fibres blanches (fig. 79, Co).

La substance grise, dont nous connaissons maintenant la forme générale et l'étendue, se compose d'une multitude de cellules, enchevêtrées les unes dans les autres, et munies de prolongements longs et minces; ce sont les cellules de la névroglie dont nous avons parlé dans la troisième leçon. Dans cette masse de cellules, sont enfermées les *cellules ganglionnaires*, munies de prolongements, et des *fibres nerveuses* qui proviennent des racines de la moelle et des cordons de la substance blanche. Sur des coupes longitudinales, on voit que les cellules ganglionnaires, lorsqu'elles correspondent à l'entrée d'une racine, sont un peu plus nombreuses, et l'on reconnaît qu'elles sont disposées par *segments*.

Cet amas de cellules ganglionnaires et les racines qui sont proches d'elles, portent le nom de *segment de moelle*. Chez l'homme, la forme du segment de moelle est plus ou moins confuse. Chez les animaux inférieurs, ce segment se distingue assez bien.

Les cellules ganglionnaires des cornes antérieures sont grandes et pourvues de nombreuses ramifications (fig. 81). Une de ces ramifications, le *prolongement cylindraxile*, qui ne se ramifie pas brusquement comme les autres, peut souvent être suivie jusque dans les *racines nerveuses antérieures* (fig. 80). Quant aux autres, on connaît mal leur terminaison; quelques prolongements paraissent se rendre directement à d'autres cellules ganglionnaires; mais la plupart se perdent dans un fin réseau de fibres minces, qui traversent toute la substance grise; la nature nerveuse de ces fibres est

plus ou moins certaine. De ce réseau naissent probablement des fibres qui se rendent aux *racines postérieures*. Les cellules ganglionnaires des cornes postérieures n'émettent pas de prolongements cylindraxiles; leurs prolongements ramifiés vont exclusivement au réseau précité.

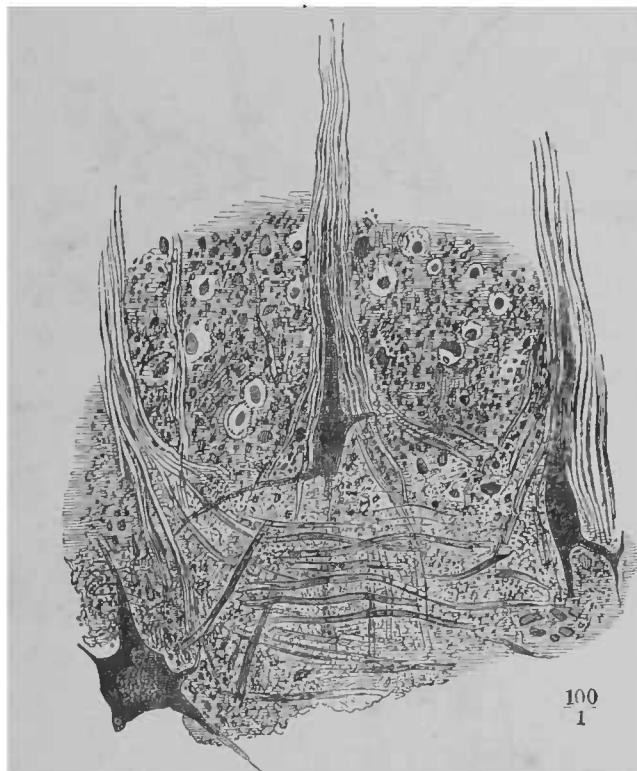


FIG. 80. — Bord antérieur d'une coupe transversale de la colonne grise antérieure; passage des prolongements cellulaires dans les racines antérieures. — Préparation au carmin 100/1. D'après HENLE.

Les cellules ganglionnaires des cornes antérieures forment, au-dessus de la moelle lombaire, deux groupes plus ou moins distincts : un groupe interne et un groupe externe. Un troisième groupe est formé par les cellules de la région de la corne latérale.

Les cellules ganglionnaires des cornes postérieures sont plus petites et moins nombreuses que les cellules précédentes; de gran-

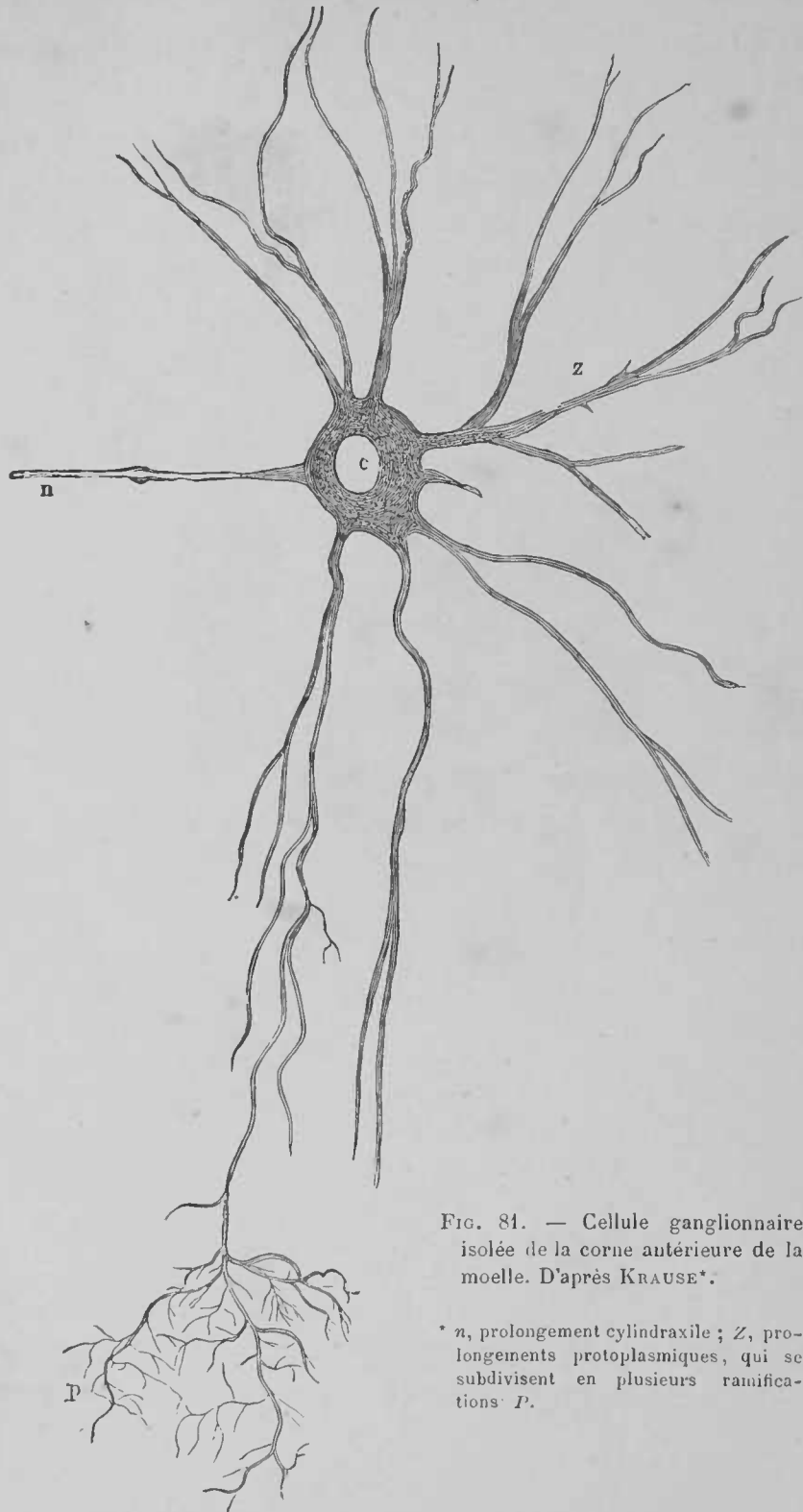


FIG. 81. — Cellule ganglionnaire isolée de la corne antérieure de la moelle. D'après KRAUSE\*.

\* *n*, prolongement cylindraxile; *Z*, prolongements protoplasmiques, qui se subdivisent en plusieurs ramifications *P*.



leur variable, elles sont éparées et ne sont pas disposées en groupes (fig. 82).

Au point de rencontre des cornes antérieure et postérieure, on trouve, près de la limite interne de la substance grise, un groupe de

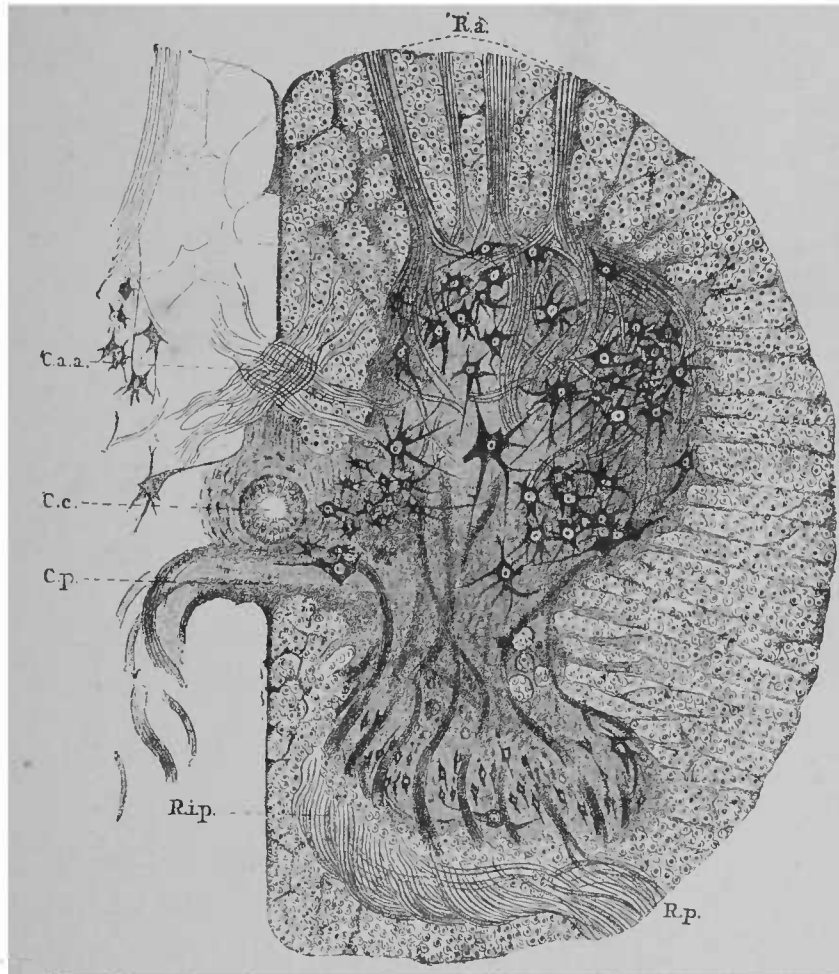


FIG. 82. — Coupe transversale d'une moitié de la moelle (région lombaire).  
D'après DERRERS.

cellules ganglionnaires rondes, munies de quelques prolongements, au milieu d'un mince faisceau de fibres nerveuses fines et très

*Ra*, racine antérieure ; *Rp*, racine postérieure ; *Rip*, partie interne de la racine postérieure ; *Cp*, commissure postérieure ; *Caa*, commissure antérieure ; *Cc*, canal central. Le réseau des fibres à myéline dans la substance grise, de même que les fibres à myéline de la commissure antérieure grise, ne sont pas indiqués.

serrées, parallèle à l'axe longitudinal de la moelle épinière. Les fibres et les cellules portent le nom de *colonne vésiculaire* (*colonne de Clarke*). La colonne vésiculaire (fig. 83) est nettement délimitée depuis la fin du renflement cervical environ jusqu'à l'origine du renflement lombaire

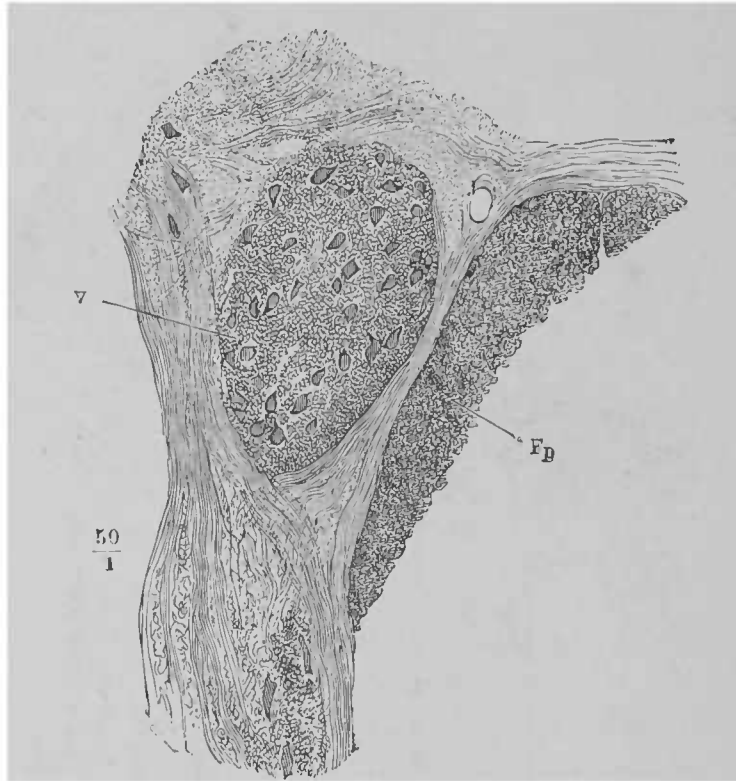


FIG. 83. — Coupe transversale de la colonne vésiculaire (V). D'après HENLE.

A certaines places de la substance grise n'existent que peu de fibres nerveuses et pas ou presque pas de cellules ganglionnaires. La névroglie est alors le seul tissu constitutif. Ces places paraissent d'un gris pâle à l'œil nu. C'est à l'extrémité de la corne postérieure qu'on trouve, dans la moelle cervicale supérieure surtout, et dans la moelle lombaire, les masses névrogliales. Cet amas a reçu le nom de *substance gélatineuse de Rolando*, de l'auteur qui l'a découvert. Les fibres des racines postérieures la traversent

en partie (voir fig. 82). Un second amas de névroglie se trouve à la périphérie du canal central : on le nomme *substance gélatineuse centrale*. Enfin toute la périphérie de la moelle épinière est aussi recouverte d'une même enveloppe de substance névroglie, presque pure : c'est la *couche corticale gélatineuse*.

La *substance blanche*, qui entoure la substance grise, se compose essentiellement de fibres nerveuses, dirigées dans le sens de l'axe longitudinal de la moelle. A ces fibres s'ajoutent encore les fibres obliques ascendantes des racines nerveuses et un certain

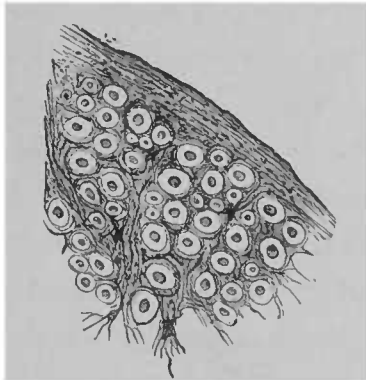


FIG. 84. — Coupe transversale d'un fragment de la substance blanche d'un cordon latéral. La névroglie avec les cellules de Deiters entoure les fibres nerveuses sectionnées transversalement ; au milieu des fibres on peut voir le cylindre-axe. D'après EBB.

nombre d'autres fibres plus ou moins perpendiculaires à l'axe longitudinal, qui vont de la substance grise aux faisceaux de fibres blanches. Les fibres nerveuses de la substance blanche ont un cylindre-axe et une gaine de myéline. Leur diamètre est très variable. La gaine de Schwann fait défaut chez elles. Entre ces fibres nerveuses, on trouve de la névroglie qui, en plusieurs endroits, se transforme directement en fibres du tissu connectif (fig. 84). C'est dans ce tissu connectif, qui, à l'extérieur, se continue dans la gaine névroglie et dans la pie-mère, qu'on voit des vaisseaux sanguins ; ces vaisseaux pénètrent dans la moelle en rayonnant. Comme dans la substance grise, la névroglie se compose ici de nombreuses cel-

lules, pourvues de prolongements longs et minces. Le corps cellulaire est souvent si petit que les prolongements semblent provenir du noyau. Le volume du corps cellulaire est ordinairement plus considérable. Ces types cellulaires ont été désignés sous le nom de *cellules araignées* ou *cellules de Deiters*. (Voir la fig. 84, à gauche, en dehors.)

La moelle est divisée, par l'entrée des racines et les sillons longitudinaux, en cordons distincts, comme le montre une coupe transversale. En dedans des racines sont les cordons antérieurs et postérieurs, en dehors d'elles les cordons latéraux.

L'étude du développement de la moelle, la connaissance de certaines maladies, ont démontré que ces cordons antérieurs, postérieurs et latéraux ne constituent pas de simples masses de fibres de même valeur, comme on est tenté de le croire à l'examen d'une coupe transversale de moelle chez un adulte sain; les cordons de la moelle se composent en réalité de plusieurs parties.

Lorsqu'une lésion, localisée dans le cerveau même, soit dans la couronne rayonnante, soit dans la capsule, soit dans le pied du pédoncule cérébral ou plus bas, détruit complètement le faisceau pyramidal, les fibres nerveuses disparaissent alors successivement dans ce faisceau; elles sont remplacées par du tissu conjonctif. Cette dégénérescence, qu'on désigne sous le nom de *dégénérescence secondaire*, se propage en bas jusque dans la moelle épinière. La dégénération occupe deux places dans la moelle: d'abord la portion la plus interne du cordon antérieur, situé du côté même où siège la lésion dans le cerveau, puis une portion relativement grande du cordon latéral du côté opposé. A la partie supérieure de la moelle épinière, près de la moelle allongée, on voit comment les fibres, atteintes de dégénérescence, s'entre-croisent avec les fibres du côté sain, et pénètrent dans le cordon latéral (fig. 85).

Le faisceau, atteint de dégénération descendante, se nomme,

au cerveau comme dans la moelle, *faisceau pyramidal*. On le divise en second lieu en *tractus pyramidal du cordon antérieur* (partie la plus interne des cordons antérieurs), et en *tractus pyramidal du cordon latéral* (moitié postérieure des cordons latéraux). On suppose, non sans raison, que la plupart des fibres, qui partent




FIG. 85. — Schéma de la dégénération descendante dans le faisceau pyramidal, consécutive à une affection localisée dans la capsule interne, à gauche.

des faisceaux pour se rendre à la moelle, et président au mouvements volontaires, suivent ces tractus pyramidaux. Ces fibres ne subissent que la dégénération descendante; leurs nerfs s'atrophient, toutes les fois qu'ils sont lésés par une section du faisceau au cerveau ou à la moelle. Au moment de la naissance, tous les faisceaux de la moelle, chez l'homme, ont leurs gaines de myéline.

La myéline ne fait défaut que dans le faisceau pyramidal, qui en est déjà pourvu au cerveau et dans la vésicule cérébrale moyenne. Chez les nouveau-nés, les tractus pyramidaux semblent gris, sur une coupe transversale de la substance blanche de la moelle (fig. 86).

Sur des coupes transversales, on voit que le faisceau pyramidal devient, au-dessous de la moelle lombaire, de plus en plus petit, et souvent on ne voit déjà plus, dans la moelle thoracique inférieure, le faisceau pyramidal du cordon antérieur, car ses fibres se perdent dans les centres d'origine des nerfs moteurs.

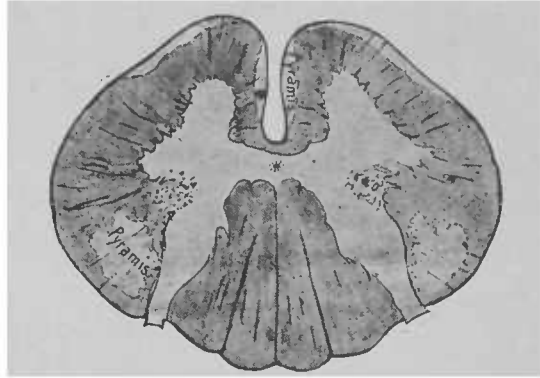


FIG. 86. — Coupe transversale de la moelle cervicale chez un nouveau-né. Les faisceaux pyramidaux, dépourvus de fibres à myéline, paraissent en clair. Le tractus pyramidal du cordon antérieur s'étend jusqu'à la périphérie du cordon antéro-latéral.

Sur la figure 87, les chiffres 7 et 7' vous donneront une idée approximative de l'aspect du tractus pyramidal, à des hauteurs diverses de la moelle.

Vous vous rappelez comment se produit la dégénérescence, quand on sectionne les racines postérieures près de la moelle. Sur une coupe transversale, on voit que trois parties de la moelle sont atteintes. Tout d'abord, limitée au voisinage de l'endroit sectionné, la dégénérescence affecte la partie des cordons postérieurs directement contiguë aux cornes postérieures (fig. 87, 2). En second lieu, la dégénérescence, se propageant sur toute la longueur de la moelle, depuis le point de section jusqu'à la moelle allongée, frappe

la partie en forme de coin des cordons postérieurs qu'on voit près du sillon longitudinal (fig. 87, 5). Il existe donc dans les cordons postérieurs deux zones de fibres nerveuses, qui se différencient l'une de l'autre par la manière dont elles se comportent après la destruction des racines qui y pénètrent : une zone externe, ordinairement désignée sous le nom de *faisceau fondamental des cordons postérieurs*, ou de *cordons cunéiformes* ou de *Burdach*;

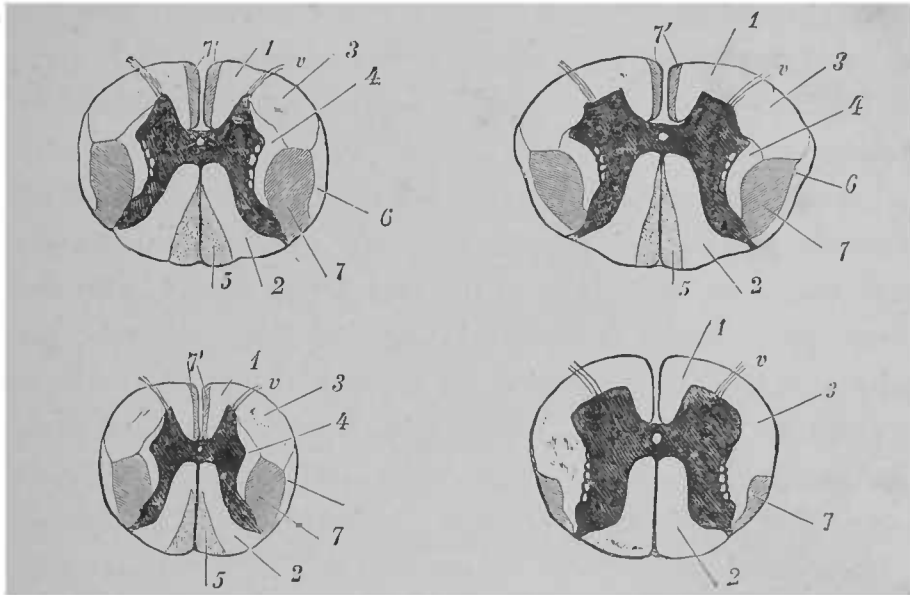


FIG. 87. — Coupes transversales de la moelle à diverses hauteurs. La délimitation de chaque cordon de la substance blanche est indiquée.

une zone interne, à laquelle on a donné le nom de *cordons grêles* ou *cordons de Goll*. Chez l'adulte, sur une moelle normale, ces deux portions des cordons postérieurs ne sont nettement séparées l'une de l'autre, par des septa de tissu connectif, que dans la région cervicale<sup>1</sup>; sur des coupes, pratiquées au-dessous de la moelle cer-

<sup>1</sup> Cordon cunéiforme et cordon grêle (fig. 77 b).

1, faisceau fondamental du cordon antérieur; 2, faisceau fondamental du cordon postérieur, cordon cunéiforme ou de Burdach; 3, zone antérieure du cordon latéral; 4, couche limitante latérale de la substance grise; 5, cordon grêle ou de Goll; 6, faisceau cérébelleux du cordon latéral; 7, tractus pyramidal du cordon latéral et 7', tractus pyramidal du cordon antérieur; v, racines antérieures. La substance grise est teinte en noir.

vicale, on ne peut les distinguer que dans le cas où l'une de ces deux parties est lésée et par suite peut être différenciée par sa coloration particulière. Les cordons de Goll se renforcent de bas en haut jusqu'à la partie supérieure de la moelle thoracique, probablement parce qu'ils servent de voies de conduction à certaines parties des racines postérieures de la moelle allongée.

Il est probable qu'on peut encore établir beaucoup plus de subdivisions dans les cordons postérieurs. L'évolution de certaines maladies dans ces cordons, et surtout des formes particulières, qui s'écartent des types décrits dans la dégénérescence secondaire, le laissent supposer.

Les cordons postérieurs sont constitués en majeure partie par les fibres des racines postérieures. Ces racines sont ainsi disposées : Une racine, en entrant, se trouve toujours en dehors, près des cornes postérieures ; la racine suivante, c'est-à-dire la racine, qui pénètre dans la moelle épinière au-dessus de la première, pousse la précédente en dedans. Il résulte de cette disposition qu'en haut, dans la moelle cervicale, les fibres nerveuses, issues des extrémités inférieures, doivent être cherchées en réalité dans les cordons de Goll, tandis que les cordons de Burdach renferment beaucoup de fibres des extrémités supérieures. Il ne faut pas croire que les divisions précitées des cordons postérieurs servent de voies de conduction à la masse totale des fibres d'une racine postérieure. Beaucoup de ces fibres se rendent, en effet, immédiatement après l'entrée de la racine, dans la substance grise ; d'autres s'infléchissent, pendant leur trajet dans le cordon postérieur, vers la substance grise. Il en résulte que, dans les parties supérieures de la moelle, on ne trouve que relativement peu des fibres entrées à l'extrémité inférieure du cordon postérieur. Aussi a-t-on démontré expérimentalement que, sur les coupes transversales, le champ de dégénérescence d'une racine sectionnée devenait de plus en plus petit, à mesure qu'on



approchait de l'extrémité supérieure de la moelle ; mais la dégénérescence s'étendait à l'intérieur de la moelle.

A la partie supérieure de la moelle épinière, les cordons cunéiformes renferment un grand nombre de fibres, qui ne proviennent pas directement des racines postérieures. On ne sait rien de certain sur leur origine.

J'ai encore mentionné précédemment une troisième partie, dans la coupe transversale de la moelle, partie qui subit la dégénérescence secondaire après la section des racines postérieures.

C'est la partie périphérique (6) des cordons latéraux. Ce faisceau, qu'on peut suivre jusque dans le cervelet, ne présente pas d'entre-croisement ; la dégénération ne semble s'y produire que dans le cas où l'on sectionne les fibres radiculaires qui proviennent de la colonne vésiculaire, partie médullaire dont la fonction essentielle est d'innerver le tronc. Les recherches embryologiques ont établi que le *faisceau cérébelleux du cordon latéral* est distinct du reste du cordon latéral. Dans les premières semaines de la vie, le faisceau pyramidal n'a pas encore de myéline, le faisceau cérébelleux forme alors un bord blanc et mince entourant la moitié de la périphérie du cordon latéral.

En avant, près du faisceau cérébelleux est située une portion transversale, qui, partant de la périphérie du cordon latéral, pénètre dans ce cordon à la manière d'un coin. On n'a pas indiqué cette portion sur les schémas, mais elle semble distincte, puisqu'elle peut être seule atteinte par la dégénérescence secondaire ascendante.

Ainsi, grâce à l'étude des dégénérescences secondaires et du développement de l'embryon, nous connaissons les subdivisions suivantes de la substance blanche (on leur a donné le nom de *système fasciculaire*) : dans les cordons antérieurs, le *faisceau pyramidal du cordon antérieur* ; dans les cordons latéraux, le

*faisceau pyramidal du cordon latéral et le faisceau cérébelleux du cordon latéral.* Dans les cordons postérieurs, le *faisceau fondamental* et les *cordons grèles*.

Ces cordons subissent tous la dégénérescence ascendante ou descendante, non seulement dans le cas où, comme dans les

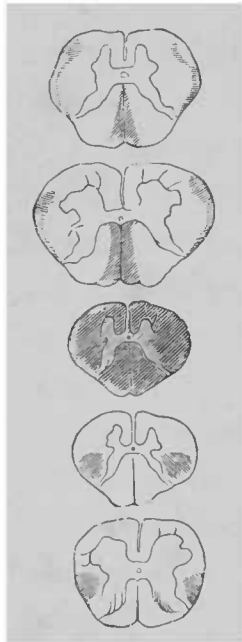


FIG. 83. — Dégénérescence secondaire ascendante et descendante sur des coupes transversales ; la dégénération est consécutive à une lésion de la moelle thoracique supérieure. D'après STRÜMPFELL.

exemples choisis jusqu'ici, l'interruption des fibres a eu lieu dans le cerveau pour les faisceaux pyramidaux, près des racines postérieures pour les autres, mais encore dans le cas où leur trajet dans la moelle est interrompu sur un point quelconque. Sur la figure suivante (fig. 88) vous voyez que, par suite d'une inflammation étendue à toute la largeur de la moelle, certains faisceaux sont dégénérés en haut et en bas de l'endroit malade.

En bas, la dégénération atteint le tractus pyramidal des cordons antérieur et latéral ; en haut, à l'exception du faisceau cérébelleux des cordons latéraux, la dégénérescence n'a frappé que les cordons grèles.

Sur une coupe pratiquée un peu au-dessus du point frappé de dégénérescence complète, on verrait que les cordons cunéiformes sont aussi atteints ; plus haut, ces cordons paraissent intacts, car ils ont reçu de nouvelles fibres radiculaire.

Quand la rupture des fibres a lieu sur les deux moitiés de la moelle, la dégénérescence consécutive est bilatérale. Si un faisceau seul est détruit, comme chez le malade, dont je vous présente la moelle (fig. 89), la dégénérescence est unilatérale.

A la suite d'encéphalopathie unilatérale, on a vu les deux fais-

ceux pyramidaux être également frappés de dégénérescence descendante ; toutefois, la dégénérescence était ordinairement peu accentuée du côté opposé à la lésion.

Sur la coupe transversale (figure 87), vous voyez indépendamment des parties précitées, d'autres portions plus étendues. Ce sont les parties laissées en blanc (1 et 3) des cordons antérieur et latéral. Elles forment une étendue particulière, traversée par les racines antérieures ; c'est le *reste du cordon antéro-latéral*. La portion de moelle en particulier, située dans les cordons antérieurs, se nomme aussi *faisceau fondamental des cordons antérieurs* (fig. 87, 1) ; quant à la division du cordon latéral, elle a reçu le nom de *zone antérieure du cordon latéral* (fig. 87, 3).

Les fibres nerveuses du reste des cordons antéro-latéraux proviennent en partie des racines antérieures, en partie de la substance grise ; on y voit aussi des fibres issues des racines postérieures ; ces fibres se trouvent particulièrement dans la portion désignée sous le nom de *couche limitante latérale de la substance grise* (fig. 87, 4).

Tandis qu'on trouve les plus longs faisceaux dans les pyramides et dans les cordons postérieurs, les fibres les plus courtes semblent être particulièrement dans le reste des cordons antéro-latéraux ; ces dernières fibres s'allongent sur quelques points de la substance grise.

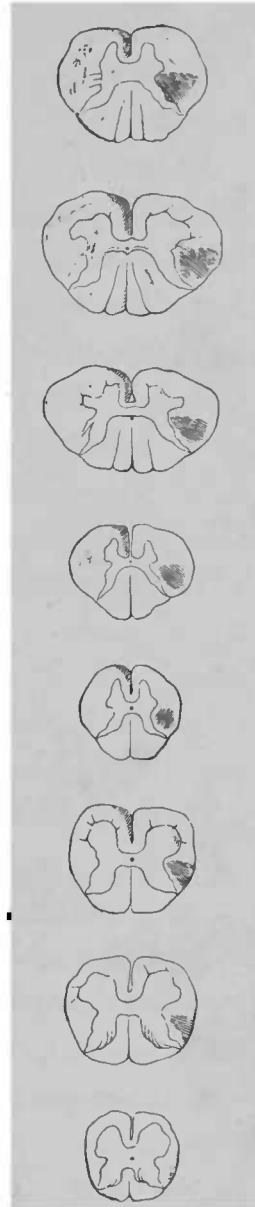


FIG. 89. — Dégénérescence secondaire descendante consécutive à une affection localisée dans l'hémisphère gauche du cerveau. D'après ERB.

On retrouve aussi dans cette portion des fibres de la commissure antérieure (nous avons pu le constater sur des chats nouveau-nés.)

En haut, à la limite de la moelle allongée, les restes des cordons antéro-latéraux deviennent progressivement plus pauvres en fibres nerveuses. On peut suivre une partie des fibres, sur des coupes longitudinales, jusque dans la calotte de la protubérance. Dans la moelle allongée, on les trouve dans la substance réticulée, située en arrière et tout près de l'olive. Quelques fibres *paraissent* se terminer dans les noyaux moteurs des nerfs crâniens, l'accessoire, le vague, le glosso-pharyngien ; d'autres fibres semblent remonter jusqu'au facial et au cinquième noyau moteur.

Voyons, maintenant que les formes et les rapports généraux de la moelle nous sont connus, ce qu'il advient des fibres radiculaires, dont nous avons indiqué plus haut le trajet après leur entrée dans la moelle ; voyons la distance qu'elles parcourent dans la moelle. Nous n'étudierons pas la forme et la disposition des diverses parties des centres nerveux ; nous verrons la formation de ces parties constitutives, leurs rapports, les relations d'une fibre avec une autre ou avec une cellule.

Les fibres nerveuses des racines antérieures, s'élevant insensiblement, s'enfoncent dans les cordons antéro-latéraux. Chaque racine occupe une assez grande étendue de la moelle. C'est pour cette raison que toute lésion des cordons de la moelle atteint toujours les fibres radiculaires antérieures, et qu'il est impossible, par des tentatives de section de moelle sur des animaux, d'arriver à connaître les fonctions des cordons antéro-latéraux eux-mêmes. Les racines antérieures qui renferment des fibres motrices et probablement aussi des fibres, qui mettent en action des muscles (et des nerfs ?), forment des éléments constitutifs de ces cordons.

Les figures 90 et 91 nous donnent une idée du trajet central de la racine antérieure

Arrivées à la limite de la substance grise, les fibres de chaque faisceau se portent à la rencontre les unes des autres. Il y a beaucoup d'opinions contradictoires sur le trajet ultérieur de ces fibres. Dans la description suivante, où souvent nous citerons des recherches personnelles, nous avons essayé de réunir les données les plus importantes.

Tout d'abord, on peut admettre que certaines fibres des racines antérieures arrivent aux cellules ganglionnaires des cornes antérieures, et vont en particulier au prolongement cylindraxile (voir fig. 80); en outre, les fibres des cornes antérieures pénètrent dans les cordons latéraux. Telle est l'opinion généralement acceptée.

En général, on peut admettre l'existence de :

1° Fibres qui des racines se rendent aux cellules de la corne antérieure ;

2° Fibres qui vont au cordon latéral et traversent la corne antérieure, sans entrer en relation avec une cellule ganglionnaire ;

3° Il y a des fibres analogues, mais en relation avec une cellule ;

4° D'autres fibres pénètrent dans la corne postérieure (peut-être est-ce là le substratum anatomique des actes réflexes) ; les rapports de ces fibres avec des cellules ne sont pas encore prouvés.

Dans la corne antérieure et le cordon antérieur de l'autre moitié de la moelle arrivent aussi des fibres (5-6, fig. 91).

Les fibres, qui se rendent directement ou par les cellules gau-

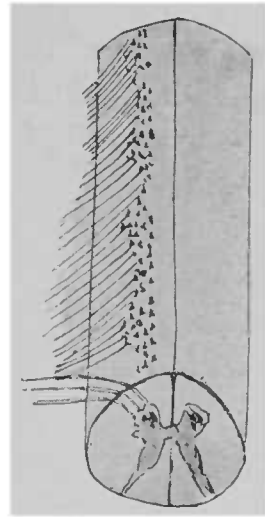


FIG. 90. — Trajet des racines antérieures à travers la substance médullaire. Figure schématique.

glionnaires aux cordons latéraux, arrivent en grande partie, en suivant le faisceau pyramidal, dans l'écorce cérébrale; ce sont les *fibres motrices*.

Les fibres, qui vont au cordon et à la corne antérieure du côté opposé, passent dans la substance blanche de la *commissure anté-*

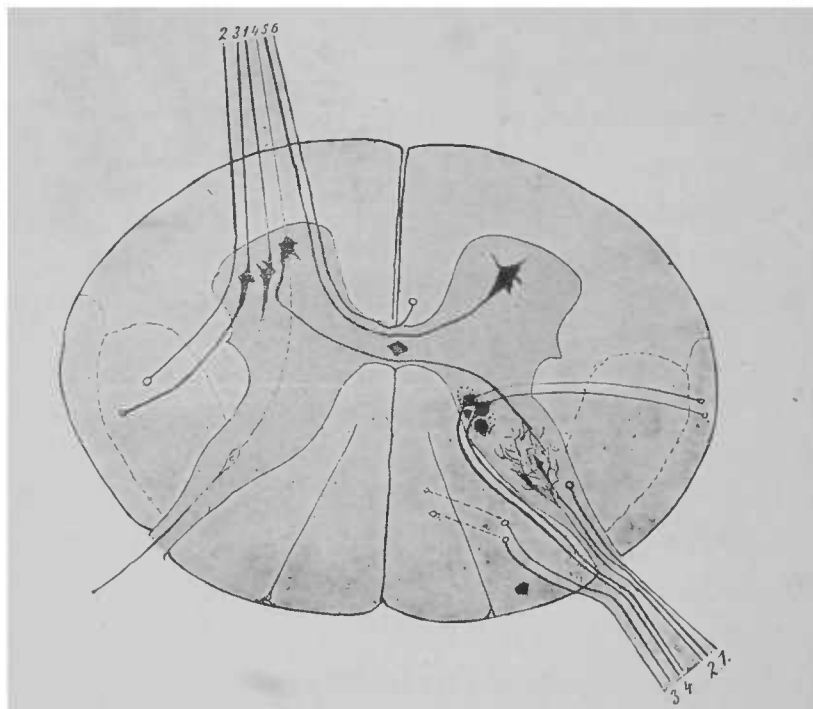


FIG. 91. — Section transversale de la moelle. Schéma du trajet de quelques fibres radiculaires. Les chiffres placés près des racines se rapportent aux chiffres analogues du texte.

*rieure*, qui est en avant du canal central; là elles s'entre-croisent avec des fibres analogues provenant du côté opposé. Dans la commissure antérieure, on trouve encore des fibres, qui des cordons antérieurs vont au cordon latéral du côté opposé, des fibres qui proviennent des cordons postérieurs, etc.

Le trajet des fibres radiculaires postérieures est encore moins bien connu que celui des fibres radiculaires antérieures, après leur entrée dans la moelle.

Nous pouvons, sur une coupe transversale de la moelle, distinguer deux groupes différents : un interne, qui se rend dans la substance blanche du cordon postérieur, et un externe qui, le plus souvent, pénètre directement dans la substance grise de la corne postérieure (voir fig. 82, *Rp* et *Rip*). Les fibres du groupe externe vont (1) en partie dans la corne postérieure, en se dirigeant en haut ; la plus grande partie (2) se perd entre les fibres et les cellules ganglionnaires des cornes postérieures ; quelques-unes arrivent au voisinage de l'origine des racines antérieures, en partie du même côté, en partie du côté opposé (fig. 91).

La plupart des fibres du groupe interne s'élèvent (3) et se rendent dans les cordons cunéiformes et arrivent progressivement dans les cordons grêles, sur des plans de moelle de plus en plus élevés ; les lignes ponctuées de la figure indiquent leur trajet. Par contre beaucoup de fibres pénètrent, après un court trajet, dans la substance grise de la corne postérieure, tant au-dessus qu'au-dessous du point d'entrée de la racine. Une partie de ces fibres pénètre dans la colonne vésiculaire (4). De la colonne vésiculaire partent des fibres, qui, arrivées à la périphérie de la moelle, s'élèvent jusqu'au cervelet pour constituer le faisceau cérébelleux du cordon latéral. Vous vous rappelez que le faisceau cérébelleux du cordon latéral dégénère, quand on sectionne les racines postérieures. La colonne vésiculaire sert de lien entre ce faisceau et les racines postérieures ; c'est par son intermédiaire que les fibres des racines postérieures sont amenées jusqu'au cervelet, fibres qui, vraisemblablement, sont de la plus haute importance pour la coordination des mouvements du tronc. Car, à la suite d'affections du cervelet, on voit non seulement l'incoordination des mouvements et les troubles de l'équilibre, mais, dans le tabes dorsal, où l'ataxie se présente à son plus haut degré, les fibres des cordons postérieurs et la colonne vésiculaire sont dégénérées, de même qu'une partie

des faisceaux se rendant au cervelet. Nous pouvons nous représenter le trajet des fibres radiculaires postérieures les plus importantes, de la façon indiquée par le schéma suivant (fig. 92), où toutes les fibres sont projetées sur un seul plan.

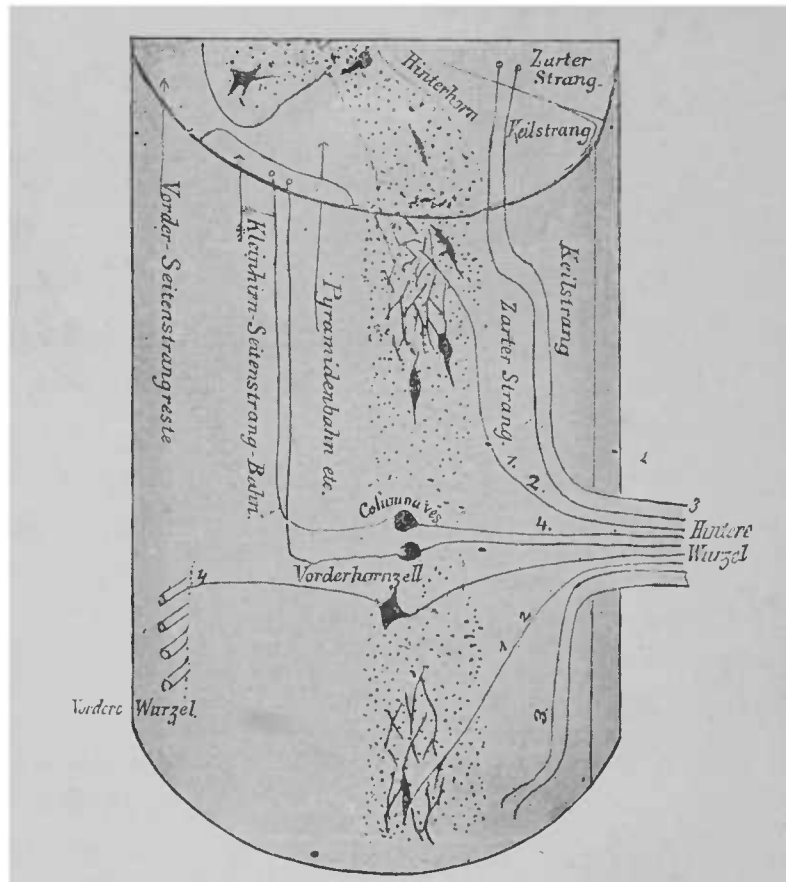


FIG. 92. — Section d'une portion de moelle, supposée transparente, pour montrer le trajet d'une partie des fibres des racines postérieures \*

Ce schéma ne contient naturellement qu'une partie des fibres, celles dont le trajet est connu d'une façon quelque peu certaine. En

\* *Hintere Wurzel*, racine postérieure. — *Vordere Wurzel*, racine antérieure. — *Keilstrang*, cordon cunéiforme. — *Zarter Strang*, cordon grêle. — *Hinterhorn*, corne postérieure. — *Columna ves.*, colonne vésiculaire de Clarke. — *Vorderhornzell*, cellule de la corne antérieure. — *Pyramidenbahn*, faisceau pyramidal. — *Kleinhirn-Seitenstrang-Bahn*, tractus cérébelleux du cordon latéral. — *Vorder-Seitenstrangreste*, reste du cordon antéro-latéral.



la combinant à la figure 91, vous aurez une idée exacte de ce trajet.

Je n'ai pas l'intention de donner ici une description complète de toutes les fibres, qui se rendent successivement dans la substance grise par l'intermédiaire des racines et des cordons ; je dois renoncer à figurer le trajet entier des fascicules et des prolongements cellulaires, qui s'y croisent et s'y entrelacent.

La configuration des faisceaux les plus importants de la moelle, que je vous ai exposée dans cette leçon, pourrait être décrite plus minutieusement et ornementée de nombreux détails du plus haut intérêt ; mais nous nous sommes heurtés déjà si souvent à tant de points où notre science devient obscure, que, fidèles à la règle imposée dans ces leçons, je cesse d'exposer à l'auditeur un sujet, où l'abondance des détails et les opinions contradictoires des auteurs ne permettent plus de descriptions précises.

Dans la préface de son œuvre magistrale sur la structure de la moelle épinière, Stilling nous dit : « Nous ne devons pas oublier (c'est d'ailleurs une pensée de Burdach) que, dans l'étude de la moelle épinière, nous parcourons un pays merveilleux, dont la constitution exacte nous est imparfaitement connue. Nous ne pouvons arrêter le regard que sur les fleuves et les montagnes, et par suite acquérir une idée générale de l'ensemble ; il appartient à nos successeurs de suivre chaque ruisseau et de s'arrêter à chaque éminence. »

Vingt-six années se sont écoulées depuis l'apparition du célèbre traité, depuis que la science anatomique s'est enrichie de cet ouvrage, et il y a loin du but, de l'époque, où l'on pourra tracer le plan général, tel que le rêvaient Burdach et Stilling.

---

## NEUVIÈME LEÇON

### MOELLE ÉPINIÈRE, MOELLE ALLONGÉE

Dans la moelle épinière se trouvent réunies des fibres nerveuses, dont les rôles physiologiques sont bien différents; les cellules nerveuses, considérées comme des organes centraux, sont entourées de près par les faisceaux périphériques. Aussi comprenez-vous l'extrême difficulté qu'il y a à constater les effets, à établir les symptômes, qui se déclarent dans les affections ou lésions d'une de ces parties constitutives de la moelle.

Toutefois une observation exacte, au lit du malade, à la table de dissection, nous a fait connaître beaucoup de choses. Il y a toute une série de maladies de la moelle épinière qui n'atteignent jamais que des parties déterminées, que des cordons particuliers ou certains groupes de cellules ganglionnaires, et qui laissent pour toujours ou pour une longue période de temps les autres parties de la moelle absolument intactes. L'observation de ces formes pathologiques sera naturellement de la plus grande importance pour la solution du problème qui nous occupe. En outre, les lésions, les sections, les compressions de la moelle, résultant de la carie des vertèbres ou de tumeurs, permettent souvent de tirer d'importantes conclusions.

Les expériences physiologiques sur l'animal sont beaucoup moins profitables que l'observation des phénomènes pathologiques.

Les expériences que l'on a tentées se concilient bien avec les processus pathologiques, très mal déterminés toutefois; car nous savons peu de chose sur la nature et l'origine des fibres nerveuses sectionnées, chez les animaux, attendu que leur moelle n'a pas été étudiée, au point de vue anatomique, aussi bien que celle de l'homme<sup>1</sup>

Nous ne pouvons naturellement, dans ces leçons, nous astreindre à mentionner, même brièvement, les conséquences si riches de faits, que nous devons à de nombreuses études sur la pathologie de la moelle. Il existe toute une série d'excellents traités, qui vous initieront sans trop de difficulté à ces études mêmes.

Nous ne ferons que citer quelques points particulièrement importants ou établis avec une netteté parfaite.

Toute maladie du reste des cordons antéro-latéraux (*Vorderseitenstrangreste*) et des tractus pyramidaux a pour conséquence la parésie ou la paralysie du côté correspondant. Il est probable qu'une affection des tractus pyramidaux seuls suffit à produire ce symptôme. Des maladies chroniques du tractus pyramidal offrent encore cette particularité, c'est que les muscles paralysés ou seulement affaiblis sont en contracture et que les réflexes tendineux, du côté symétrique, sont très exagérés. On ne sait pas encore bien si une affection des cordons antéro-latéraux peut entraîner des troubles de la sensibilité.

En tout cas, on les a remarqués dans les maladies des cordons postérieurs; c'est d'ailleurs une conséquence naturelle, puisque ces cordons sont formés par des fibres des racines postérieures. Quant à la question de savoir si l'ataxie, qui est très marquée dans les maladies des cordons postérieurs, a pour cause probable une lésion

<sup>1</sup> Il est très regrettable que la plupart des traités de physiologie ne tiennent pas toujours compte de l'importance physiologique des phénomènes, que la pathologie élucide.

des faisceaux qui vont des racines postérieures au cervelet, nous l'avons discutée dans la dernière leçon. La motricité n'est pas atténuée par les affections des cordons postérieurs.

Si la substance grise des cornes antérieures est détruite par un processus morbide à évolution rapide, alors se produit, absolu-

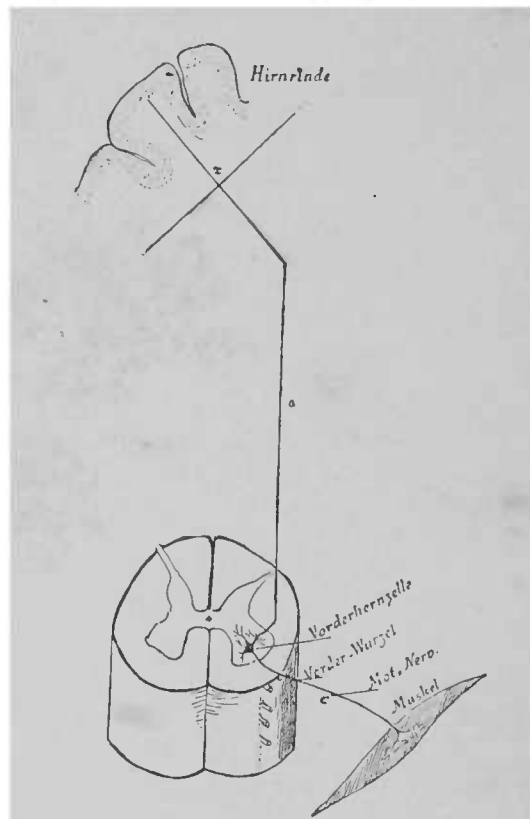


FIG. 93.— Schéma de l'innervation d'un muscle \*

ment comme dans la destruction des nerfs périphériques, une paralysie des muscles, dont les fibres nerveuses partent de l'endroit lésé. A cette paralysie se joint une atrophie extraordinairement prompte des muscles paralysés. Cette forme de paralysie offre aussi un point d'analogie avec la paralysie périphérique, c'est

\* *Hirnrinde*, écorce cérébrale. — *Vorderhornzelle*, cellule de la corne antérieure. — *Vorder-Wurzel*, racine antérieure. — *Mot. Nerv.*, nerf moteur. — *Muskel*, muscle

que les muscles réagissent ordinairement sous l'influence du courant électrique, aussi vite que si on sectionnait leur nerf moteur. On croit pouvoir concilier tous ces faits capitaux, en supposant qu'il y a dans les grandes cellules des cornes antérieures des centres trophiques pour les muscles et les nerfs. Les essais de sections sont en faveur de cette hypothèse. Dans le cas où l'on sépare la racine antérieure près ou loin de la moelle, le nerf dégénère invariablement du côté de la périphérie, tandis que la racine postérieure, séparée de la moelle, demeure intacte, si elle est en relation avec son ganglion spinal.

Quand les fibres nerveuses qui se rendent aux racines antérieures, du côté du cerveau, sont séparées des cellules des cornes antérieures et sont par conséquent lésées dans les cordons latéraux, il ne se produit pas d'atrophie, mais seulement de la paralysie.

Sur le schéma précédent (fig. 93), qui représente les relations du faisceau moteur central et périphérique, vous pourrez vous rendre facilement compte de ces rapports.

Une maladie, localisée suivant la ligne *x a c*, c'est-à-dire dans les fibres mêmes que représente cette ligne, produit une paralysie. Si le processus morbide affecte le faisceau nerveux en avant des cellules ganglionnaires, par exemple en *x* ou en *a*, le processus prend le caractère d'une paralysie centrale sans atrophie et souvent évolue vers l'amélioration ou la guérison, probablement parce que

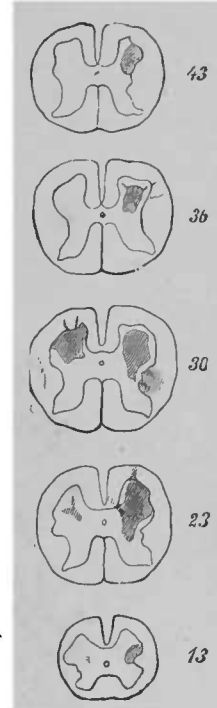


FIG. 94. — Localisation de foyers pathologiques dans les colonnes grises antérieures du renflement lombaire, chez un enfant de deux ans, onze mois après le début de l'affection; lésion plus marquée dans la colonne antérieure à droite, que dans la colonne gauche. 13, 23, 30, 36, 43 millimètres au-dessus du *flum terminale*. — Extrait de ERB, d'après ROTU.

d'autres faisceaux jouent le rôle du faisceau désigné par  $x a$ . Mais si la ligne  $x a c$  est lésée dans la cellule ganglionnaire ou au point  $c$ , il ne se produit pas seulement de la paralysie, mais encore une atrophie des fibres paralysées et une atrophie des muscles innervés par elles. Aussi toute chance de régénération des parties paralysées est-elle excessivement restreinte. Parfois, après une longue lésion de la partie  $x a$ , se produit graduellement la dégénération de la portion  $c$ . Cependant ce fait est rare. Une lésion du faisceau  $a$  provoque aussi une dégénération descendante qui s'étend depuis le point même où siège la lésion jusqu'au niveau de la corne antérieure correspondante. Les centres trophiques de cette partie du faisceau moteur doivent se trouver probablement dans l'écorce du cerveau, suivant une direction centrale à partir du point où s'est produite la lésion.

Comme exemple de la paralysie et de l'atrophie musculaire, qu'on remarque après une maladie des cornes antérieures, je citerai « la paralysie spinale infantile » (fig. 94). Dans cette forme, on voit tout à coup une paralysie complète se produire dans quelques groupes musculaires et consécutivement une atrophie rapide du tissu musculaire. L'examen de la moelle révèle l'existence de foyers pathologiques dans la substance grise des cornes antérieures. Les nerfs, les racines mêmes, subissent une atrophie progressive. Moelle et racine gardent plus tard la forme suivante (fig. 95 *a* et *b*).

Après cette courte excursion dans le domaine de la pathologie, revenons à l'étude dont nous sommes sortis, à l'étude de la structure de la moelle.

À l'extrémité supérieure de la moelle se trouvent les fibres blanches, qui composent cette partie supérieure; l'étendue et la forme de la substance grise se modifient considérablement; on rencontre de nouveaux amas de névroglie et de cellules ganglionnaires; et dès lors la configuration bien connue d'une section trans-

versale de la moelle se modifie promptement; il est même difficile de voir si l'*olive inférieure*, sorte de lame grise à plis multiples, très riche en cellules ganglionnaires, se rencontre tout près et au-dessus de l'extrémité de la moelle, à droite et à gauche, à la place même où étaient les cordons latéraux, si le canal central, s'étendant toujours plus en arrière, s'élargit pour former le *sinus rhomboïdal*.

La série de coupes transversales, que je vais mettre sous vos

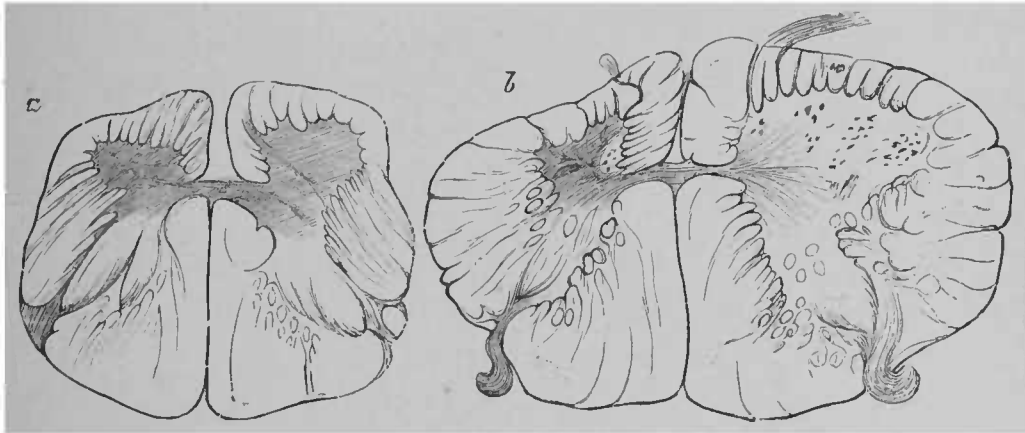


FIG. 95, a et b. — Moelle atteinte de poliomyélite aiguë antérieure, quarante-trois ans après le début de la maladie. D'après CHARCOT et JOFFROY \*.

yeux, est destinée à vous montrer comment la moelle épinière donne naissance à la *moelle allongée*.

La figure 96 représente une coupe de la moelle cervicale; elle correspond à peu près au niveau d'émergence du premier nerf cervical. Elle ne doit en fait que vous rappeler les rapports et formes décrits dans la leçon précédente.

Sur cette figure, il y a trois points à considérer, car ils diffèrent de ce que vous avez vu jusqu'ici. C'est d'abord la forme particulière de la corne postérieure, dont la partie postérieure ou tête,

\* a, coupe du renflement lombaire; les deux colonnes antérieures et les cordons antéro-latéraux sont fortement ratatinés, à gauche beaucoup plus qu'à droite; absence de cellules ganglionnaires. — b, coupe du renflement cervical; les colonnes antérieures et le cordon antéro-latéral gauches sont très ratatinés; pas de cellules ganglionnaires. Les colonnes postérieures et les cordons postérieurs sont normaux sur les deux coupes.

coiffée d'une épaisse couche de substance gélatineuse, est rattachée à la partie antérieure par un *col* mince et rétréci. La substance gélatineuse qu'on voit à la tête s'étend sous forme de colonne allongée jusque dans la protubérance ; elle est parfaitement visible sur toutes les coupes suivantes.

Remarquez, en outre, que les cornes latérales sont très accusées et qu'elles forment le centre d'origine d'une racine du spinal.

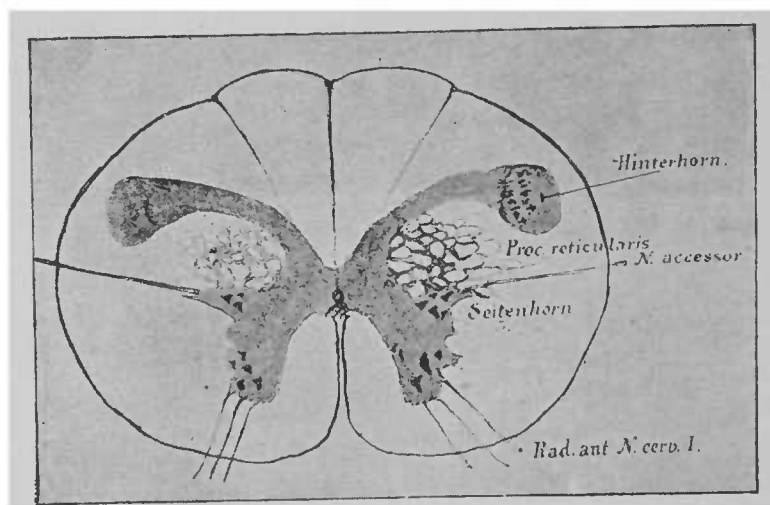


FIG. 96. — Coupe transversale à la partie supérieure de la moelle cervicale.

Les racines du spinal, vous le savez, descendent de la moelle jusqu'au niveau de la portion cervicale. Enfin vous pourrez voir que, dans l'intervalle qui est entre la corne postérieure et la corne antérieure, la substance grise forme dans le cordon latéral un réseau de fibres très nombreuses isolées les une des autres ; c'est ce que l'on appelle la formation du *processus réticulé*.

Au-dessus de la coupe précédente commencent les circuits de fibres nerveuses, etc., qui contribuent à former la moelle allongée. On voit d'abord le faisceau pyramidal sortir des cordons latéraux,

— *Hinterhorn*, corne postérieure. — *N. accessor.*, nerf accessoire. — *Seitenhorn*, corne latérale. — *Rad. ant. N. cerv. I.*, racine antérieure du premier nerf cervical.



traverser la corne antérieure de son côté et se rendre dans le cordon antérieur du côté opposé (fig. 97). Vous vous rappelez qu'il y rencontre le faisceau pyramidal du cordon antérieur (*Pyramiden-Vorderstrangbahn*). Alors ce dernier faisceau, uni au faisceau entre-croisé, constitue le faisceau pyramidal et se dirige

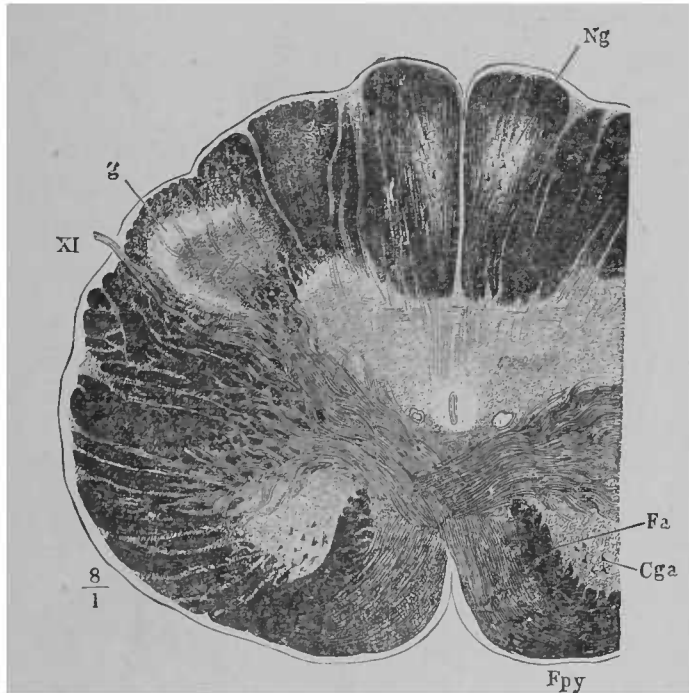


FIG. 97.— Coupe transversale de la moelle allongée au niveau de l'entre-croisement des pyramides. D'après HENLE

en haut. Les cornes postérieures s'étendent plus en avant, car l'intervalle occupé jusqu'ici par le faisceau pyramidal dans le cordon latéral est libre

A quelques millimètres plus haut, *l'entre-croisement des pyramides* est achevé. A ce niveau, les fibres nerveuses, qui composent le faisceau pyramidal du cordon antérieur, réunies aux fibres du faisceau pyramidal du cordon latéral, constituent un faisceau

\* *Fpy*, faisceau pyramidal; *Cga*, corne antérieure; *Fa'*, reste du cordon antérieur; *Ng*, noyau du cordon grêle; *g*, substance gélatineuse; *XI*, nerf spinal.

volumineux, à la partie antérieure de la moelle, qui porte déjà le nom de *moelle allongée* (voir fig. 98). Vous voyez que le faisceau fondamental du cordon antérieur (*Fa'*) est dirigé en arrière des pyramides. En dehors du reste isolé de la corne antérieure, on voit,

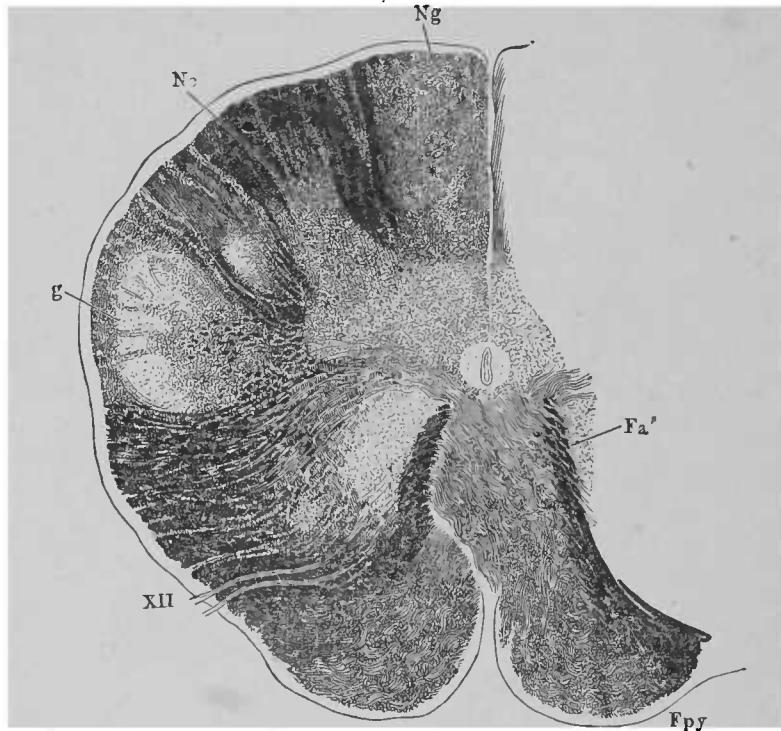


FIG. 98. — Coupe transversale de la moelle allongée au niveau des racines de l'hypoglosse. L'entre-croisement des pyramides est presque complet. D'après HENLE\*.

sur la coupe, une petite partie grise. Elle appartient à l'extrémité inférieure de l'olive. Plus haut, l'olive, très développée, occupe une grande partie de la place où l'on voyait les cordons latéraux. Les fibres nerveuses ont commencé à disparaître dans les cordons de la formation du *processus reticularis*. Pourtant on peut suivre un certain nombre de ces fibres bien au-dessus des olives, jusque

*Nc*, noyau du cordon cunéiforme ; *XII*, nerf grand hypoglosse. Les autres lettres correspondent à celles de la figure 97.

dans la substance blanche réticulée. Là, ces fibres nerveuses, disséminées dans de petits amas de substance grise, deviennent de plus en plus rares et se voient difficilement.

Sur les figures 97 et 98 (d'après Henle), on voit la position des fibres nerveuses circulaires, l'entrée du faisceau pyramidal du cordon latéral dans le cordon antérieur du côté opposé. On peut suivre les cornes antérieures isolées encore un peu plus haut, mais elles disparaissent à peu près au niveau de la protubérance. La colonne de substance grise qui les continue se nomme *noyau des cordons latéraux*.

Sur les coupes suivantes, vous verrez les faisceaux pyramidaux en avant et entre les olives (voir les figures de la leçon suivante). Plus haut, ils sont recouverts et divisés par les fibres transversales de la protubérance annulaire. Quant à leur mode d'émergence de la protubérance et leur pénétration dans la capsule interne par le pédoncule cérébral, nous l'avons décrit dans les leçons précédentes. Nous avons vu aussi comment la dégénération secondaire descendante, consécutive à la section des pyramides dans le cerveau, s'étend à la moelle allongée, au cordon postéro-latéral de la moitié de la moelle du côté opposé et au cordon antérieur du même côté.

[On peut suivre le trajet du faisceau pyramidal dans les autopsies de malades atteints de paralysies unilatérales, anciennes et d'origine cérébrale, en pratiquant des coupes transversales dans le pédoncule cérébral, la protubérance annulaire, la moelle allongée et la moelle épinière. Le faisceau pyramidal, gris du côté malade, se distinguera ordinairement du faisceau pyramidal du côté opposé, qui est blanc; dans la moelle épinière, se trouve, à la partie postérieure du cordon latéral du côté opposé, une partie de couleur grise.]

A l'endroit où a lieu l'entre-croisement des pyramides, se pro-

duisent des modifications dans les cordons postérieurs. Au milieu d'eux apparaissent, dans le cordon postéro-interne d'abord, puis dans le cordon postéro-externe, des noyaux gris, renfermant des cellules ganglionnaires ; ce sont les *noyaux du cordon grêle* et du *cordon cunéiforme* (fig. 99). Ces noyaux se confondent avec la substance grise dont la forme, par suite, se modifie considéra-

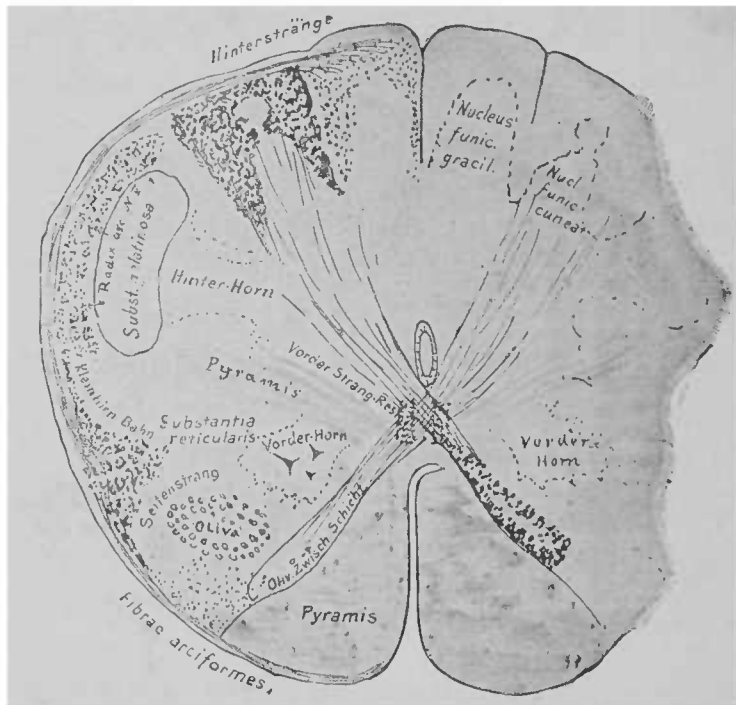


FIG. 99. — Coupe de la moelle allongée, à son origine, chez un embryon humain de vingt-six semaines. On voit les faisceaux de fibres issus des cordons de Burdach se rendre aux fibres entre-croisées du ruban de Reil et les fibres arciformes externes et postérieures, qu'on décrira plus tard, partir des cordons de Goll. Remarquer la situation du faisceau cérébelleux direct \*

ment. (Sur la fig. 97, on voit déjà ces noyaux.) En même temps, de volumineuses fibres nerveuses issues des cordons postérieurs,

\* *Nucleus funic. gracilis*, noyau du cordon grêle. — *Nucleus funic. cuneat.*, noyau du cordon cunéiforme. — *Vorderhorn*, corne antérieure. — *Vorder-Strang-Rest*, reste du cordon antérieur. — *Oliv. Zwischen-schicht*, couche interolivaire. — *Seitenstrang*, cordon latéral. — *Klein-hirn-Bahn*, tractus cérébelleux. — *Hinterhorn*, corne postérieure. — *Hinterstränge*, cordons postérieurs. — *Radix arciformis*, racine ascendante du nerf trijumeau.

traversent à ce niveau la substance grise d'arrière en avant, et s'entre-croisent (au-dessus de la décussation des pyramides) avec les fibres du côté opposé. Ces fibres nerveuses arrivent, plus loin, dans le ruban de Reil; aussi nomme-t-on la partie supérieure de l'entre-croisement des pyramides, *entre-croisement des fibres du ruban de Reil (Schleifenkreuzung)*. Le passage de ces fibres amène naturellement un amoindrissement des cordons postérieurs; la substance grise, qui est au milieu d'eux, se trouve à la périphérie de la moelle épinière.

Sur une moelle toute formée, il n'est pas aussi facile de reconnaître l'existence de l'entre-croisement du ruban de Reil. En pratiquant des coupes dans la moelle allongée d'embryons arrivés au septième mois de la vie intra-utérine, cette existence ne fait pas de doute. Les fibres à myéline entre-croisées, qui forment les pyramides, n'altèrent pas encore la netteté de la coupe transversale; les fibres nerveuses des cordons postérieurs, qui possèdent seules des gaines de myéline, se distinguent alors plus nettement. Tout d'abord, on ne voit apparaître que des fibres des cordons de Burdach, mais au neuvième mois, on reconnaît, un peu plus haut, l'entre-croisement des fibres nerveuses des cordons de Goll.

Comparez la coupe précédente (fig. 99) aux figures 97 et 98. En arrière du canal central se trouve la substance grise très élargie. Dans le cordon grêle et dans le cordon cunéiforme, on voit les noyaux d'origine; tous deux sont en continuité avec la substance grise. En dehors de ces noyaux, on rencontre, entourée d'une mince couche de fibres nerveuses à myéline (racine ascendante du nerf trijumeau) la *substance gélatineuse de la corne postérieure*. La partie qui est en avant d'elle, et qui, sur la figure 98, est occupée par les fibres nerveuses grises des pyramides, ne présente pas encore cette coloration, car ces fibres sont encore dépourvues de myéline. Quant au reste du cordon antéro-latéral et au

faisceau cérébelleux contigu à la périphérie du cordon latéral, ils n'ont pas encore de myéline.

Des cordons postérieurs partent des fibres qui se recourbent en arc de cercle (*fibres arciformes internes*); elles traversent la substance grise, s'entre-croisent en avant du canal central et se placent en formant une couche épaisse de couleur foncée, entre la pyramide et la corne antérieure, ou plutôt entre la pyramide et la masse grise qui est avant et en dehors de la corne antérieure, c'est-à-dire l'*olive (olive inférieure)*. En arrière et tout près de la corne antérieure, arrivent les restes du cordon antérieur (voir fig. 99). Plus on s'élève dans la moelle allongée, plus on remarque que les cordons postérieurs deviennent pauvres en fibres nerveuses. Ces fibres se rendent toutes successivement, par l'intermédiaire des fibres arciformes, à l'entre-croisement du ruban de Reil, et arrivent au côté opposé où elles forment, près de la ligne médiane, une couche de fibres considérable, la *couche interolivaire*, que nous pouvons appeler dès maintenant la *couche du ruban de Reil (Schleifenschicht)*. Car les fibres nerveuses de cette couche s'élèvent en s'entrelaçant les unes avec les autres jusqu'au ruban de Reil (cerveau moyen). On a souvent prétendu que les fibres des cordons postérieurs ne suivaient pas cette voie, que la plupart d'entre elles se rendaient au contraire aux olives, et de là, par le pédoncule cérébelleux inférieur, arrivaient au cervelet. Nos recherches personnelles ont démontré que toutes ces fibres, ou presque toutes, suivaient un trajet analogue à celui que je vous ai décrit. A cette période de la formation de la moelle dont je vous parlais tout à l'heure, les olives et toutes les parties périphériques sont encore dépourvues de fibres à myéline. Aussi peut-on voir que les fibres des cordons postérieurs n'ont absolument aucune relation avec elles, et ne font que les traverser. La coupe transversale de la moelle allongée (fig. 100), pratiquée un peu plus haut que la précédente (fig. 99),

représente cette disposition. Vous voyez que les fibres nerveuses traversent l'olive, dont la forme rappelle, à ce niveau, celle d'un

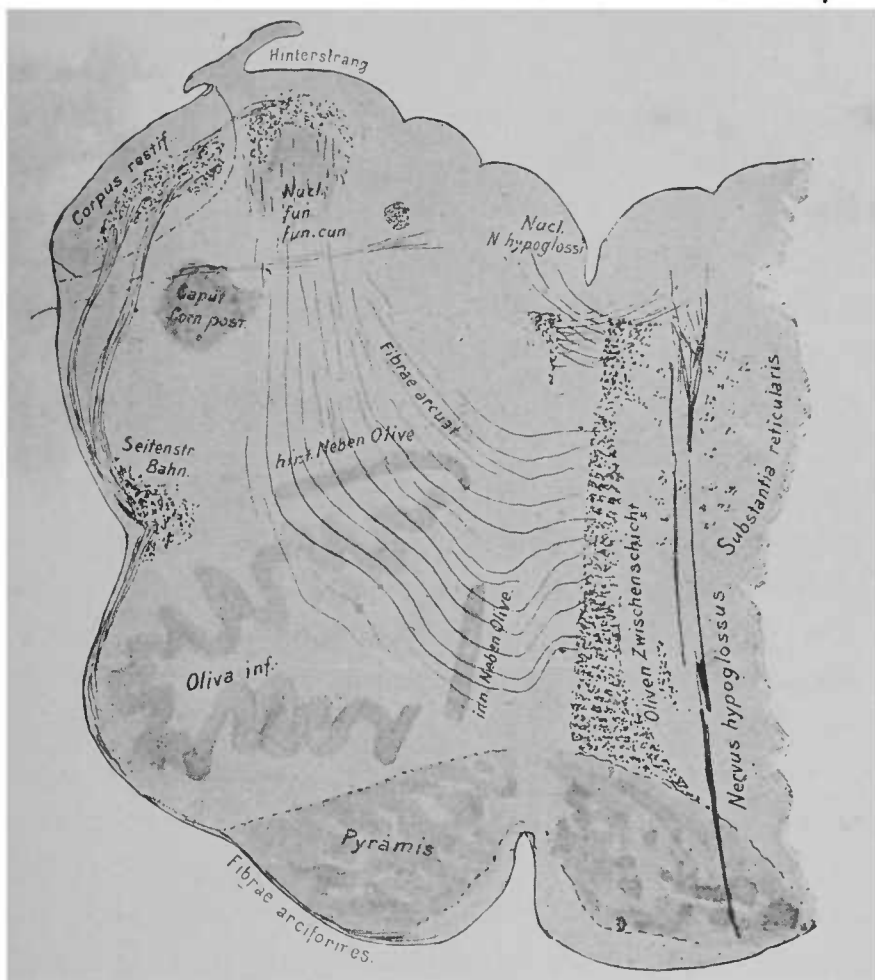


FIG. 100. — Coupe de la moelle allongée chez un embryon de vingt-six semaines. Les fibres nerveuses à myéline sont colorées par l'hématoxyline. La couche interolivaire, à gauche, et la racine ascendante du nerf trijumeau ne sont pas indiquées. Une seule partie de la moelle (dans le corps restiforme) est pourvue de fibres à myéline. Les fibres arciformes postéro-externes sont en haut, à gauche, en dehors, entre le corps restiforme et le cordon postérieur\*.

feuille plissé, et arrivent à la ligne médiane (*raphé*, — pronon-

\* *Oliven Zwischenschicht*, couche interolivaire. — *Inn. Neben Olive*, noyau olivaire accessoire interne. — *Hint. Neben Olive*, noyau olivaire accessoire postérieur. — *Hinterstrang*, cordon postérieur. — *Seitenstr. Bahn.*, faisceau du cordon latéral.

gement des fibres entre-croisées du ruban de Reil) où elles s'entre-croisent.

Nous connaissons donc maintenant deux entre-croisements de fibres importants : l'entre-croisement des pyramides et l'entre-croisement des fibres du ruban de Reil. Dans le premier, nous trouvons des fibres motrices ; dans le second, des faisceaux nerveux probablement sensitifs. Toutefois le ruban de Reil ne contient pas exclusivement des fibres sensitives.

Les symptômes observés sur des sujets dont la moelle avait été sectionnée d'un côté plaident hautement en faveur de l'existence, à diverses hauteurs de la moelle, de faisceaux nerveux sensitifs entre-croisés. Les recherches anatomiques n'ont pas encore permis d'expliquer ces symptômes, et les formes mêmes de dégénération secondaire, consécutive à une section des racines postérieures, contredisent l'hypothèse de l'existence dans la moelle de nombreux entre-croisements de fibres, hypothèse nécessitée par l'observation clinique.

Par suite de ces deux entre-croisements, la forme de la moelle, sur une coupe transversale, se modifie essentiellement. Ajoutons encore que la disposition de la substance grise varie également, et que de nouvelles masses grises apparaissent dans la moelle allongée ; trois d'entre elles, les deux noyaux des cordons postérieurs et l'olive, sont déjà connues. C'est surtout la forme extérieure de la moelle qui se modifie. Comme les fibres nerveuses des cordons postérieurs se recourbent peu à peu en avant, la substance grise de leurs noyaux est finalement complètement mise à découvert ; on la voit presque libre à la face postérieure de la moelle. Mais à ce niveau de la moelle allongée, les cordons postérieurs s'écartent un peu les uns des autres. Aussi la substance grise centrale arrive-t-elle à se trouver à découvert à la face postérieure de la moelle. Une lame mince de substance grise sépare encore le



canal central de la face supérieure libre. Ce canal, par suite de l'écartement réciproque des cordons postérieurs, s'est largement distendu et porte maintenant le nom de *quatrième ventricule*. La lame mince qui le recouvre et forme son toit se nomme *velum medullare posticum*. Elle s'étend plus en avant, jusque dans le cervelet. Sur une coupe longitudinale (fig. 44), vous voyez que le toit du cerveau postérieur et de l'arrière-cerveau est formé par le *velum medullare posticum*, le cervelet et le *velum medullare anticum*. Tout près de l'origine du quatrième ventricule, il y a, dans le *velum medullare posticum*, un trou qui conduit, de dehors en dedans, dans le quatrième ventricule. C'est le *trou de Magendie*; nous l'avons déjà mentionné; par ce trou, le liquide des ventricules communique avec le liquide extérieur qui se trouve entre la pie-mère et la moelle, dans l'interstice arachnoïdien, et baigne tous les centres nerveux. (La coupe de la figure 100 passe justement par ce trou.) Voilà pourquoi le ventricule qui lui est contigu paraît n'avoir pas de toit.

Sur la figure suivante (fig. 101) tout ce toit a été enlevé, de sorte que le quatrième ventricule est parfaitement visible. Son plancher est délimité en arrière par les cordons postérieurs, qui s'écartent les uns des autres, en avant par les pédoncules cérébelleux antérieurs, qui convergent vers les tubercules quadrijumeaux. Sa forme particulière lui a fait donner le nom de *sinus rhomboïdal*.

On remarque, à la face postérieure de la moelle allongée (fig. 101), la disparition des cordons postérieurs en haut; à leur place apparaît le pédoncule cérébelleux inférieur, ou corps restiforme. Le renflement qu'on voit à la partie supérieure des cordons postérieurs internes se nomme *massue* ou *pyramide antérieure* (*clava*). Il est produit par le noyau du cordon grêle. Sur la face antérieure de la moelle allongée (fig. 102), on voit tout d'abord les

cordons épais et volumineux des pyramides, prolongeant la moelle épinière. En dehors de ces cordons se trouvent, sur le prolonge-

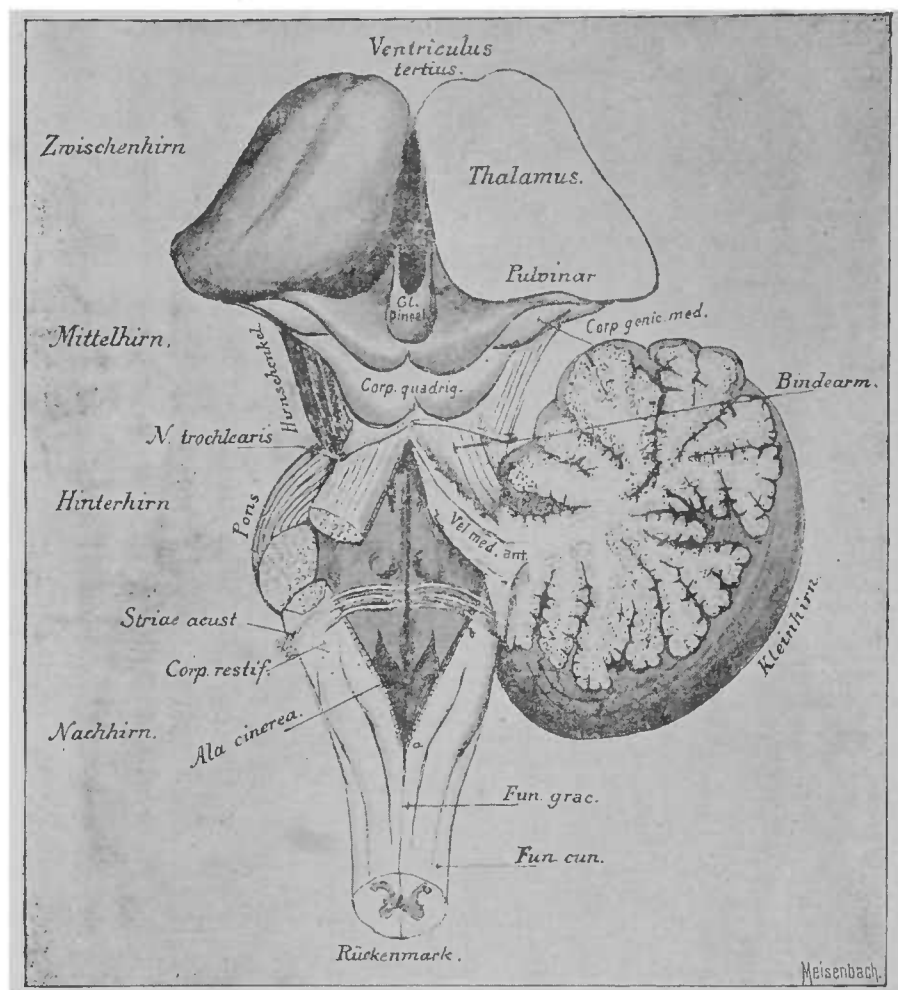


FIG. 101. — Cerveau postérieur et arrière-cerveau ouverts en enlevant le toit. Le *velum med. ant.* et le cervelet sont encore visibles. Le *velum med. post.* a été enlevé suivant la ligne *ab* \*.

ment des cordons latéraux, les olives, constituant deux renflements

*Ventriculus tertius*, troisième ventricule. — *Thalamus*, couche optique. — *Corp. genic. med.*, corps genouillé interne. — *Bindearm*, pédoncule cérébelleux supérieur. — *Kleinhirn*, cervelet. — *Fun. grac.*, cordon grêle. — *Fun. cun.*, cordon cunéiforme. — *Rückenmark*, moelle épinière. — *Ala cinerea*, aile grise. — *Striae acust.*, stries acoustiques, barbes du *calamus scriptorius*. — *N. trochlearis*, nerf pathétique. — *Hirnschenkel*, pédoncule cérébral. — *Vel. med. ant.*, lamelle formant le voile du quatrième ventricule. — *Zwischenhirn*, cerveau intermédiaire. — *Mittelhirn*, cerveau moyen. — *Hinterhirn*, cerveau postérieur. — *Nachhirn*, arrière-cerveau.

assez volumineux. Un peu au-dessus, on remarque la masse des fibres nerveuses de la protubérance, qui se dirigent transversalement en avant des pyramides. Sur le prolongement des racines antérieures, en haut, sort de la moelle allongée, entre l'olive et la pyramide, le *nerf hypoglosse* (XII). Le *nerf accessoire de Willis*

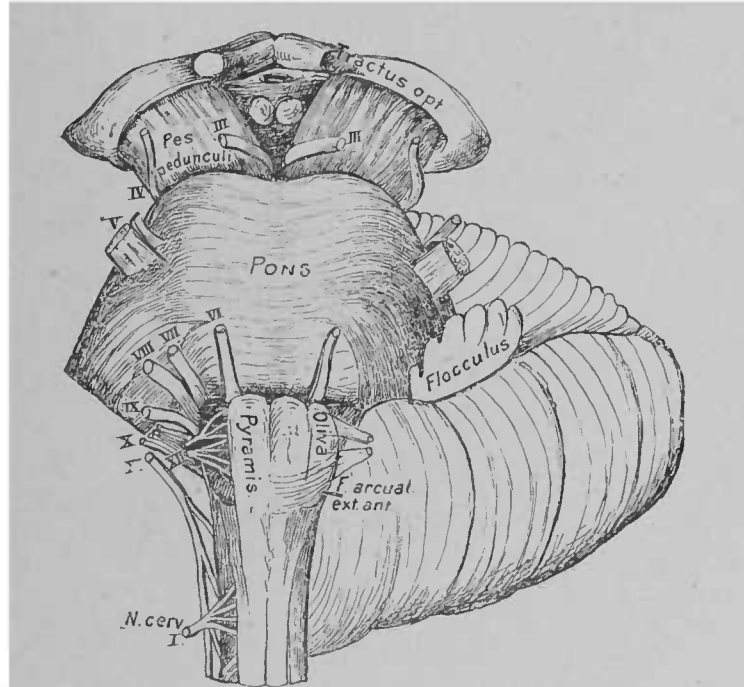


FIG. 102. — Face antérieure de la moelle allongée, de la protubérance annulaire, du cervelet et des pédoncules cérébraux ; brigue des nerfs crâniens \*.

ou *nerf spinal* (XI) émerge de la moelle cervicale par de nombreuses fibrilles et se porte en haut latéralement, jusqu'au niveau de la moelle allongée, en dehors des olives. Au-dessus du spinal, sur le prolongement de sa ligne d'émergence, se voient les origines apparentes du *nerf vague* (X) et du *glosso-pharyngien* (IX). Tout à fait au-dessus des fibres de la protubérance, on rencontre latérale-

\* *Tractus opt.*, bandelette optique. — *Pons*, pont de Varole, protubérance annulaire. — *Flocculus*, lobule du pneumogastrique. — *F. arcuat. ex. ant.*, fibres arciformes antéro-externes. — *Pes pedunculi*, pied du pédoncule.

ment le *nerf auditif* (VIII) et le *nerf facial* (VII). Le sixième nerf encéphalique, l'*oculo-moteur externe* (*n. abducens*), se trouve en dedans du point d'origine des deux derniers nerfs précités. De la profondeur des fibres nerveuses de la protubérance émerge le *trijumeau* (V). Quant à l'origine du *pathétique* (*n. trochlearis*) et de l'*oculo-moteur commun* (III), elle nous est déjà connue. Le premier provient du *velum medullare posticum*, en arrière des tubercules quadrijumeaux; le second sort des pédoncules cérébraux, à la face antérieure.

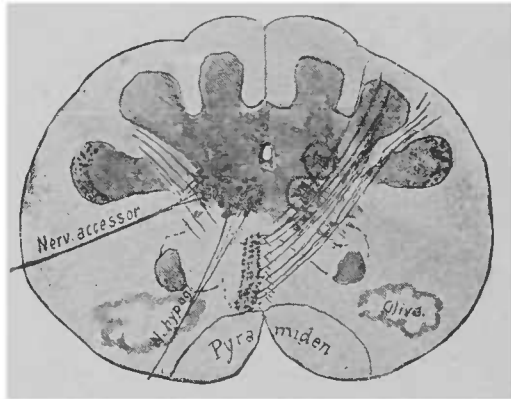


FIG. 103. — Coupe de la moelle allongée au niveau des racines postérieures de l'hypoglosse. Figure schématique.

Dans l'étude que nous avons faite précédemment d'une coupe transversale de la moelle allongée, nous nous sommes arrêtés au point où le canal central s'élargit pour former le quatrième ventricule. On voit déjà bien en avant, à sa périphérie, les premiers noyaux d'origine des nerfs crâniens. Des cellules de la corne latérale proviennent les fibres nerveuses de l'accessoire, et de la région qui se trouve à leur face antérieure, région correspondant à peu près au commencement de la première corne antérieure, partent les fibres de l'hypoglosse. La figure 103 indique schématiquement cette disposition. Si, grâce à cette figure, vous vous représentez le mode d'élargissement du canal central par l'écartement réciproque

des cordons postérieurs et la formation du quatrième ventricule, vous comprendrez facilement que dès lors tous les noyaux nerveux doivent se trouver sur le plancher de ce ventricule, dans le sinus rhomboïdal. La coupe suivante (fig. 104) rend cette disposition très facilement intelligible. On voit, en dehors des noyaux d'origine, les cordons postérieurs, devenus très pauvres en fibres nerveuses, avec leurs noyaux propres. La corne postérieure, reconnaissable à la substance gélatineuse qui coiffe sa tête, est complètement isolée ; la corne latérale, qui donne naissance aux fibres motrices de l'accessoire de Willis, perd rapidement, au-dessus de la coupe de la figure 104, toute relation avec la masse compacte de la substance grise. Elle forme, en avant de la substance grise, une colonne, riche en cellules ganglionnaires, jusqu'au niveau de la protubérance annulaire, et envoie, lorsque l'origine du spinal est complètement terminée, des fibres nerveuses au vague et au glossopharyngien ; ces fibres se dirigent d'abord en haut et en arrière, puis se recourbent pour rejoindre le tronc nerveux correspondant (noyau moteur du vague, etc.). Plus haut, nous retrouverons la corne latérale dans le noyau d'origine du facial. Vous pouvez ainsi remarquer qu'en dehors de l'hypoglosse et de l'oculo-moteur, toutes les fibres motrices des nerfs crâniens prennent naissance sur le prolongement de la corne latérale de la moelle épinière.

Remarquez encore (fig. 103 et 104) de quel côté est dirigé le reste de la corne antérieure et l'accroissement considérable des olives à la périphérie. Si la corne latérale est isolée, on voit au point où s'insérait autrefois la corne postérieure, où se trouvaient autrefois, dans la moelle épinière, les noyaux des nerfs sensitifs, un nouveau noyau nerveux considérable, avec des cellules fusiformes, tout à fait semblables à celles de la corne postérieure ; c'est le *noyau commun sensitif* du pneumogastrique, du glossopharyngien (et de l'accessoire ?). On peut donc reconnaître, aux nerfs mixtes, abso-

lument comme aux nerfs rachidiens, une racine antérieure motrice et une racine postérieure sensitive. Le noyau d'origine, exclusivement moteur de l'hypoglosse, se trouve en dedans du noyau sensitif des nerfs mixtes. Dans le quatrième ventricule, on voit poindre le

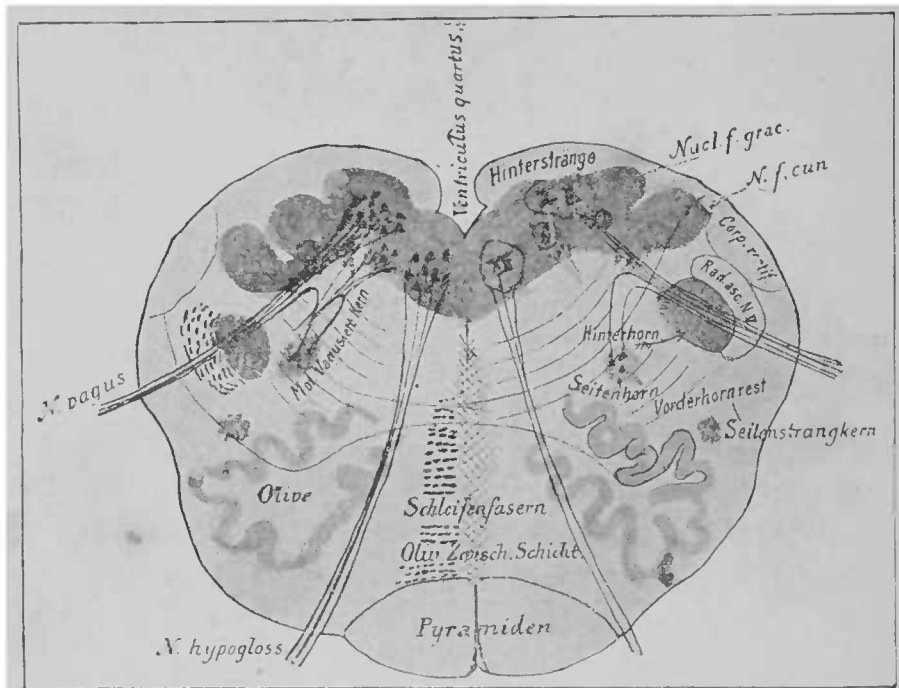


FIG. 104. — Coupe de la moelle allongée, au niveau de l'origine apparente du nerf pneumogastrique (figure schématique)\*.

noyau du vague, etc., dans l'aile grise (*ala cinerea*) (fig. 101), sur le plancher, près de la ligne médiane.

Si nous voulions maintenant poursuivre l'étude des coupes successives, nous pourrions rencontrer, en dehors du noyau du pneumogastrique, l'extrémité inférieure du noyau d'origine de l'auditif.

*Hinterstränge*, cordons postérieurs. — *Nucl. f. grac.*, noyau du cordon grêle. — *N. f. cun.*, noyau du cordon cunéiforme. — *Rad. asc. N. V.*, racine ascendante du nerf vague. — *Hinterhorn*, corne postérieure. — *Seitenhorn*, corne latérale. — *Vorderhornrest*, reste de la corne antérieure. — *Seitenstrangkern*, noyau du cordon latéral. — *Oliv. Zwisch. Schicht*, couche interoliveaire. — *Schleifenfasern*, fibres du ruban de Reil. — *Mot. Vagus etc., Kern*, noyau moteur du vague, etc.

Actuellement nous arrivons à la région où l'on voit les premières fibres de la protubérance en avant, au-dessus des pyramides. Toutefois, il reste encore tant de choses importantes à examiner sur les coupes précédentes, que nous ne voulons pas entreprendre l'étude de la calotte protubérantielle avant d'avoir étudié ces points importants.

Vous vous êtes déjà demandé ce qu'il advient de la portion assez grande, qui se trouve en arrière des olives, en avant des cornes postérieures, et d'où les cordons latéraux ont disparu; tout d'abord, on n'y distingue que les cornes antérieures et latérales. Cette région, que l'on désigne sous le nom de *champ des fibres motrices de la calotte*, est occupée par plusieurs espèces de fibres nerveuses importantes, d'abord par les fibres, relativement rares, issues des cordons latéraux, fibres que nous connaissons déjà. On trouve ensuite des faisceaux de fibres nerveuses, qui proviennent d'un tractus entourant l'olive et de l'olive même et se dirigent vers le cerveau, en arrière de l'olive. Une bonne partie de la région occupée autrefois par les cordons latéraux est envahie maintenant par les fibres de la *substance réticulée*. Ce n'est que sur des coupes longitudinales qu'on peut les distinguer des deux espèces de fibres mentionnées plus haut. La substance réticulée se compose en grande partie de fibres longitudinales, qui descendent du cerveau (et de la couche optique?) et qui, se repliant transversalement dans la moelle allongée, se rendent aux noyaux gris du côté correspondant et du côté opposé. Naturellement plusieurs d'entre elles franchissent la ligne médiane (raphé). De nombreuses petites cellules ganglionnaires se trouvent près d'elles et leurs prolongements accompagnent les fibres nerveuses. La relation des noyaux moteurs avec les fibres entre-croisées de la substance réticulée n'est pas encore démontrée aussi nettement que la relation avec les

noyaux sensitifs. Chez les embryons des vertébrés inférieurs, on voit très nettement sortir de ces noyaux des fibres nerveuses, qui proviennent de la substance réticulée, du côté opposé. Elles arrivent à la substance réticulée, après être parties du cerveau moyen ou du cerveau intermédiaire. Les fibres qui se rendent aux noyaux moteurs se trouvent, comme on peut au moins

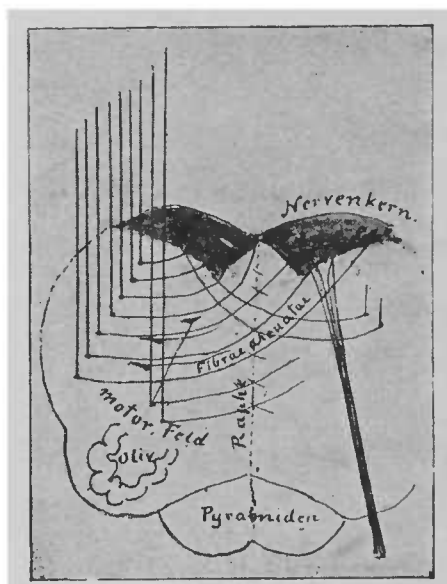


FIG. 105. — Schéma d'une partie de la substance réticulée \*

le supposer pour l'hypoglosse, en arrière et en dehors des pyramides. Nous verrons plus tard que, de même que les noyaux sensitifs sont en rapport avec des parties supérieures du cerveau, du côté opposé, les noyaux des cordons postérieurs possèdent un faisceau nerveux, à direction analogue, provenant du côté opposé.

Nous ne savons pas encore grand'chose sur l'origine et le trajet de toutes les fibres nerveuses de la substance réticulée.

\* *Nervenkern*, noyau gris. — *Fibræ arcuatae*, fibres arciformes. — *Motor. Feld*, champ des fibres motrices.



Elles doivent probablement recevoir aussi des fibres du ruban de Reil. Le schéma précédent (fig. 105) peut vous donner une idée du trajet des fibres qui se rendent aux noyaux nerveux. Sur des coupes transversales de la substance blanche réticulée, on remarque des sections des nerfs et des fibres en arc de cercle. Ces fibres portent le nom de fibres arciformes internes, comme les fais-

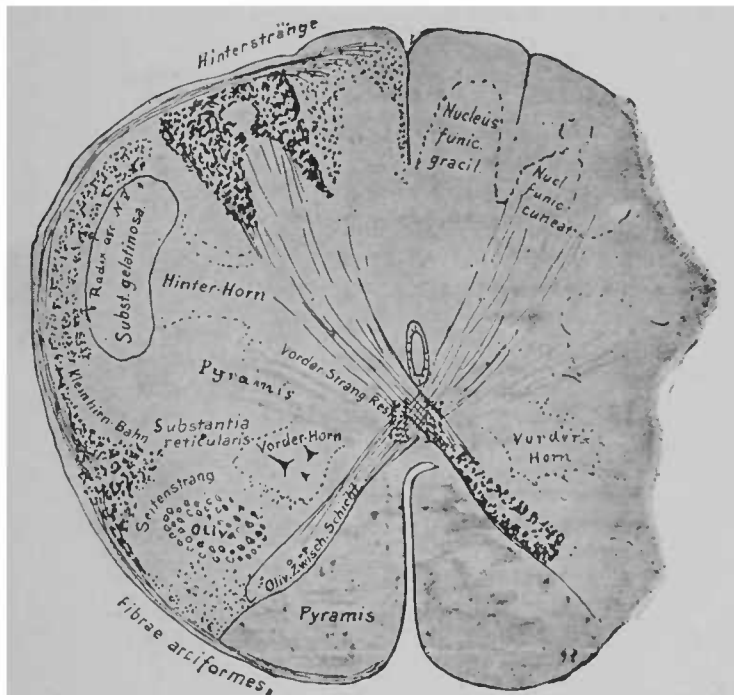


FIG. 106. — Coupe transversale de la moelle allongée chez un fœtus de vingt-six semaines.

ceaux de fibres arciformes, issus des noyaux des cordons postérieurs et précédemment étudiés.

Nous avons déjà parlé des fibres arciformes externes. On désigne sous le même nom un certain nombre de fibres nerveuses, d'origine variable, qu'on voit à la périphérie de la moelle allongée. Toutes ces fibres se rendent dans le *pédoncule cérébelleux inférieur* ou *corps restiforme*.

Le corps restiforme se trouve en dehors de l'extrémité su

périeure des cordons postérieurs, car le faisceau cérébelleux du cordon latéral se dirige, à ce niveau, un peu en arrière et remonte ensuite jusqu'au cervelet. Ce faisceau est renforcé par des fibres des cordons postérieurs (particulièrement des cordons grêles ?); ces fibres forment, à la périphérie postéro-externe de la moelle allongée, les *fibres arciformes externes et postérieures* (fig. 100, à gauche, en haut, et fig. 106). À la partie antérieure de la moelle

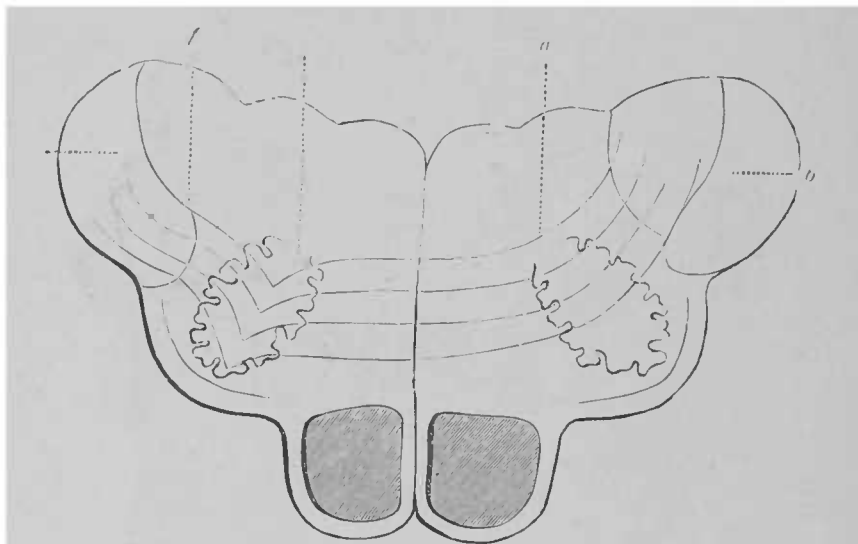


FIG. 107. — Schéma du trajet des fibres arciformes. (D'après HUGUENIN.)

et à la périphérie, on voit aussi d'autres fibres. Ces fibres, les *fibres arciformes externes et antérieures*, proviennent sans doute de la partie du ruban de Reil qui se trouve entre les olives; par suite de l'entre-croisement des cordons postérieurs, elles se dirigent près de la ligne médiane en avant et en haut, et se replient autour des pyramides, en arrière et en dehors, jusqu'au corps restiforme. Ces dernières fibres se nomment encore fibres arciformes des pyramides (fig. 102). On trouve au milieu d'elles un

*a, a*, olives; *b, b*, corps restiformes; *f, f*, fibres arciformes qui partant d'un corps restiforme s'arrêtent d'abord dans l'olive du même côté, puis en ressortent pour aller former le *funiculus cuneatus et gracilis* du côté opposé.

petit noyau, le noyau arciforme (fig. 108). La moelle épinière envoie donc au corps restiforme : 1° le faisceau cérébelleux du cordon latéral; 2° des fibres des cordons postérieurs du même côté; 3° et probablement des fibres des cordons postérieurs du côté opposé (fig. 107)<sup>1</sup>.

Sur une coupe de la moelle allongée arrivée au stade embryonnaire, tel que le représente la figure 100, les fibres de la moelle épinière seules ont leur gaine de myéline. Cette coupe vous per-

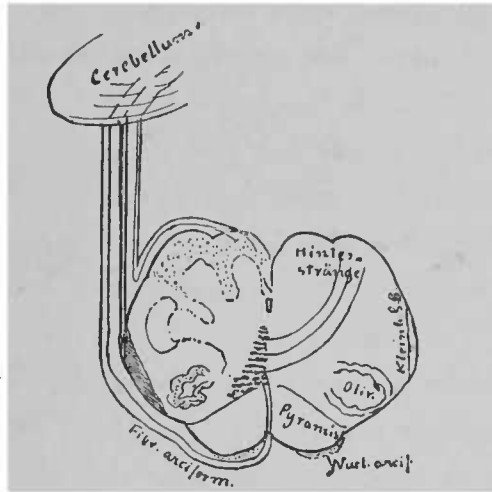


FIG. 108. — Partie du corps restiforme constituée par la moelle épinière. Les fibres nerveuses se terminent en grande partie et même toutes dans le vermis

mettra de vous rendre compte de la situation et de l'étendue de diverses parties du pédoncule cérébelleux inférieur. Quant aux diverses fibres arciformes, vous les voyez sur la coupe précédente (fig. 108).

Il existe dans le corps restiforme, indépendamment des *fibres de la moelle épinière*, un second système de fibres beaucoup plus

<sup>1</sup> Ces dernières fibres prennent leur gaine de myéline avant les pyramides et les olives, probablement à la même époque que les cordons postérieurs.

\* *Cerebellum*, cervelet. — *Hinterstränge*, cordons postérieurs. — *Kleinhirn S. B.*, faisceau cérébelleux du cordon latéral. — *Nucl. arcif.*, noyau arciforme.

considérable, qui doit être séparé des fibres précédentes, car la myéline n'y apparaît que beaucoup plus tard. Ce sont des fibres qui s'entre-croisent et se rendent à l'olive du côté opposé. Comme elles proviennent du cervelet et comme on ne peut sans difficulté les suivre plus bas que les olives, jusque dans la moelle épinière, nous les nommerons provisoirement *fibres cérébelleuses olivaires* du corps restiforme. Ce n'est que dans la région où l'on voit apparaître les olives que le pédoncule cérébelleux inférieur acquiert un volume plus considérable qu'au niveau de la coupe de la figure 100, où il n'est formé que de fibres de la moelle épinière.

L'olive a une forme de lame grise plissée; vous avez pu la voir sur la plupart des coupes que je vous ai présentées dans cette leçon; elle se compose de névroglie, où se trouvent de petites cellules ganglionnaires très nombreuses. On ne sait pas encore comment ces cellules sont en rapport avec les fibres nerveuses, qui se rendent dans l'olive.

Du corps restiforme partent des faisceaux de fibres, qui entourent l'olive en dehors, en avant et en arrière, pénètrent à travers la lame et se rassemblent à l'intérieur de l'olive en un faisceau volumineux, qui sort ensuite du « hile » de l'olive, franchit le raphé et va jusqu'à l'autre olive (fig. 109). Lorsqu'un hémisphère du cervelet est gravement lésé, l'olive du côté opposé s'atrophie parfois. En arrière de l'olive, se dirigent, dans la région de la substance blanche réticulée, un certain nombre de faisceaux de fibres, en relation avec les fibres provenant du réseau qui entoure le ganglion; ces fibres vont jusque dans la calotte des pédoncules.

Le faisceau cérébelleux olivaire du corps restiforme provient essentiellement du côté externe de la toison. La toison est en relation, par le noyau denté du cervelet, qu'elle entoure, avec le pédoncule cérébelleux supérieur. Aussi pouvons-nous supposer que l'olive,

le corps restiforme du côté opposé, la toison, le pédoncule cérébelleux supérieur et le noyau rouge de la calotte du côté opposé forment un système de fibres. Plusieurs faits, et particulièrement des expériences sur des animaux, prouvent que ce faisceau est de la plus haute importance pour la conservation de l'équilibre du corps.

Beaucoup d'auteurs, d'accord en cela avec Meynert, croient que

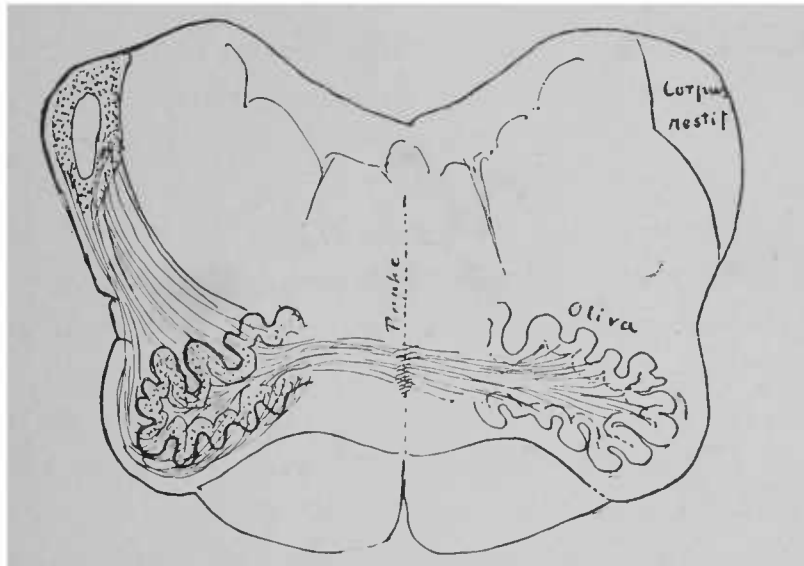


FIG. 109. — Partie cérébello-olivaire du corps restiforme. Les fibres nerveuses se terminent presque toutes dans la toison du corps denté. La partie blanche du corps restiforme gauche est occupée par la portion de la moelle épinière qui contribue à former le corps restiforme.

le faisceau cérébelleux olivaire est le prolongement des fibres des cordons postérieurs; d'après eux, ces fibres pénétreraient dans l'olive et en sortiraient pour entrer dans le cervelet avec le corps restiforme. Mais nous avons vu plus haut que les cordons postérieurs arrivaient par les fibres arciformes jusqu'à la région des olives, coupaient souvent l'olive, mais qu'elles n'avaient aucun rapport avec les fibres propres de l'olive et qu'elles se terminaient dans la couche du ruban de Reil.

Au niveau de la moelle allongée, où se trouve le noyau d'origine du nerf pneumogastrique ou nerf vague, la plupart des fibres de la moelle épinière ont pénétré dans le corps restiforme. Le corps restiforme renferme alors une partie importante du faisceau olivaire; c'est un faisceau qui se trouve en dehors des derniers restes des cordons postérieurs.

## DIXIÈME LEÇON

### MOËLLE ALLONGÉE ET CALOTTE PROTUBÉRANTIÈLLE

Dans la dernière leçon, vous avez appris une telle multitude de faits nouveaux dont la plupart présentent une si grande difficulté, que je crois utile de commencer la leçon d'aujourd'hui par une récapitulation des notions précédemment acquises. J'ai l'intention de vous présenter encore une fois la coupe horizontale de la moelle allongée, pratiquée sur un fœtus de neuf mois; vous verrez, sur cette coupe, chaque noyau et chaque faisceau en particulier.

En avant se trouvent les *pyramides* (dépourvues de myéline à cette époque). En arrière des pyramides, on voit une région triangulaire assez considérable, la *couche interolivaire*, formée par les prolongements entre-croisés des cordons postérieurs. Les noyaux de ces deux cordons, recouverts par quelques fibres nerveuses, sont situés en arrière et en dehors. Un grand nombre de fibres arciformes internes en partent et traversent la substance blanche réticulée ou *champ des fibres motrices de la calotte* (suivant la dénomination adoptée pour cette région, qui se trouve entre la corne postérieure et la couche interolivaire); ces fibres arciformes traversent le raphé, et arrivent sur le côté opposé. Dans le raphé, elles s'entre-croisent forcément avec les fibres analogues du côté opposé. En arrière de la couche interolivaire, on trouve encore à ce niveau quelques rares fibres des faisceaux fondamentaux des cordons antérieurs. Les fais-

ceaux qu'on voit tout à fait en arrière de cette région, faisceaux contigus à la substance grise des noyaux de l'hypoglosse, se composent essentiellement des fibres qui se rendent de la substance blanche réticulée aux noyaux des nerfs, et, en outre, de fibres qui, originaires du cerveau moyen, se dirigent en bas et se perdent dans les noyaux. Le reste des fibres se perd dans le *faisceau longitudinal postérieur*, dont je vous ai parlé dans la sixième leçon.

Les lames plissées des olives, qu'on trouve sur les deux côtés et en dehors des pyramides, ne renferment pas encore des fibres à gaine de myéline nettement visible. (Les fibres, qu'on voit sur l'une des moitiés de la figure 110, ont été dessinées d'après une coupe des olives, pratiquée sur une moelle de l'adulte.) En dedans et en arrière de l'olive, on rencontre les *noyaux olivaires accessoires interne et postérieur*, dont la structure est exactement analogue à celle des olives, et que les fibres arciformes traversent aussi. Le premier noyau, l'interne, est parcouru par des fibres qui vont d'une olive à l'autre; le noyau postérieur est traversé particulièrement par les fibres des cordons postérieurs (ainsi que l'indique la partie gauche de la figure 110). Le noyau olivaire interne se nomme encore *noyau pyramidal*.

La partie postérieure périphérique de la coupe est occupée par des noyaux nerveux. En dedans est le noyau du *nerf grand hypoglosse*, dont les fibres traversent la région olivaire et émergent de la moelle (fig. 103). De nombreuses fibres de la substance blanche réticulée (et du faisceau longitudinal postérieur ?), parties du raphé, pénètrent dans ce noyau. En dehors, on voit le *noyau commun sensitif de l'accessoire, du vague et du glosso-pharyngien*. Habituellement, on ne voit plus de fibres de l'accessoire prendre naissance à ce niveau. La plupart de ces fibres partent bien avant du noyau accessoire situé dans la portion allongée et dentelée, la plus latérale, de la corne antérieure. On retrouve un reste de ce der-



nier noyau tout près et en avant de la corne postérieure, dans le noyau antérieur ou moteur du vague et du glosso-pharyngien. Les fibres motrices, qui en partent, forment, avant leur sortie, un repli pour s'unir aux racines issues du noyau sensitif (fig. 110, à droite).

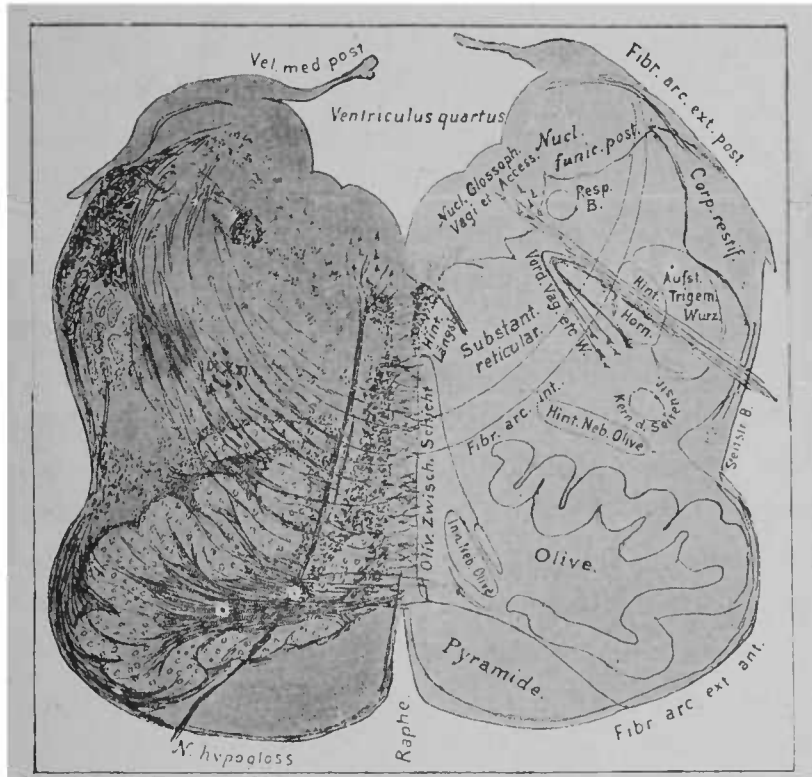


FIG. 110. — Coupe de la moelle allongée chez un fœtus de neuf mois. Tous les systèmes de fibres importants, à l'exception du faisceau cérébelleux olivaire, où la myéline commence à se former, sont à gaine de myéline.

### Le faisceau mince, constitué par des fibres nerveuses sectionnées

\* *Oliv. Zwischen. Schicht*, couche interolivaire. — *Hint. Längsbündel*, faisceau longitudinal postérieur. — *Inn. neben Olive*, noyau olivaire interne. — *Hint. Neb. Olive*, noyau olivaire accessoire postérieur. — *Subst. reticularis*, substance blanche réticulée. — *Vord. Vag. etc. W.*, noyau moteur ou antérieur du vague. — *Hint. Horn*, corne postérieure. — *Aufst. Trigemi Wurz.*, racine ascendante du trijumeau. — *Resp. B.*, faisceau nerveux respiratoire. — *Kern d. Seitenstr.*, noyau du cordon latéral. — *Seitenstr.*, faisceau du cordon latéral.

transversalement, qu'on voit en dehors du noyau sensitif précédemment cité, peut être suivi plus bas, jusqu'à la partie supérieure de la moelle cervicale. Là, il se perd au milieu des fibres des cordons latéraux. En haut, il ne s'étend pas au delà du noyau auquel il est contigu. On suppose qu'il représente un prolongement radiculaire de la moelle épinière, une racine ascendante des trois nerfs mixtes. Il est plus rationnel de le considérer comme l'analogue du faisceau longitudinal postérieur; il unit probablement le noyau du pneumogastrique, qui se trouve sur un plan plus élevé, aux noyaux des nerfs respiratoires, situés sur un plan inférieur, et particulièrement au noyau du phrénique. En effet, on a démontré que l'excitation centrale du nerf vague produisait la tétanisation du phrénique. Ce faisceau a reçu le nom de *faisceau nerveux respiratoire*.

En dehors du noyau commun des trois nerfs mixtes, se trouvent les noyaux des cordons postérieurs, recouverts de quelques fibres nerveuses; en avant d'eux, on voit la substance gélatineuse coiffant la tête de la corne postérieure. Sa partie périphérique est entourée par un faisceau épais, souvent divisé, de fibres nerveuses, à gaine de myéline; ce faisceau l'accompagne depuis l'extrémité inférieure de la moelle cervicale; en haut, il est quelque peu renforcé. On peut suivre ce faisceau plus loin, jusque dans le pont de Varole. Là, il s'unit aux fibres qui partent du trijumeau et entre peut être en rapport avec les noyaux d'origine de ce nerf. On a déjà parlé plus haut de cette *racine ascendante du trijumeau* (fig. 99).

Les cordons latéraux s'élèvent jusqu'au niveau de la coupe précédente (figure 110), par l'intermédiaire de quelques fibres. Les fibres du tractus cérébelleux du cordon latéral se dirigent en arrière vers le corps restiforme. Ce tractus, situé entièrement à la périphérie, n'est renforcé par les fibres olivaires qu'un peu plus haut;

il constitue alors une bandelette relativement petite, ne renfermant que très peu de fibres de la moelle.

Le noyau d'origine des trois nerfs vague, glosso-pharyngien et spinal s'élève assez haut dans la moelle allongée. Un peu avant la protubérance annulaire, on rencontre en dehors du noyau précédent un nouveau noyau. *C'est le noyau d'origine interne du nerf auditif*; il se compose de petites cellules ganglionnaires, qui ressemblent aux cellules d'origine des autres nerfs sensitifs. En dehors de ce noyau d'origine, se trouve le corps restiforme, qui se rend dans le cervelet, à quelques millimètres du cerveau. Ce noyau interne envoie, entre la moelle allongée et le corps restiforme et en dehors, un faisceau de fibres nerveuses très considérable. C'est ce que l'on appelle la *racine antérieure du nerf acoustique*. On voit près d'elle, à l'endroit même où cette racine se trouve entre le cervelet et la moelle allongée, un ganglion rond, de forme lenticulaire, dont les cellules constitutives, assez grandes, sont pourvues de quelques prolongements minces; elles sont entourées de cellules du tissu conjonctif, parcourues par un fin réseau de fibres nerveuses à gaine de myéline. C'est le *noyau antérieur du nerf acoustique*, d'où part une racine assez longue du nerf acoustique; c'est la *racine postérieure du nerf acoustique* (fig. 111).

Avant d'entreprendre une étude détaillée de l'origine du nerf auditif, nous devons nous occuper d'un système de fibres de la plus haute importance, système qui met en relation les noyaux d'origine du nerf auditif avec d'autres centres et avec les noyaux d'autres nerfs.

Sur la figure 112, vous voyez qu'en dehors du nerf oculo-moteur externe et en arrière de la protubérance, existe un petit ganglion, qui jusqu'ici n'a pas été mentionné; il représente un prolongement cellulaire, particulièrement contourné, et ressemble à un frag-

ment d'olive. On lui a donné le nom d'*olive supérieure*. C'est avec l'olive supérieure qu'entrent en relation les fibres nerveuses de l'auditif et d'autres nerfs; ces rapports offrent un grand intérêt. D'abord, on remarque un faisceau nerveux, qui part du noyau antérieur de l'auditif, sur le même côté que ce noyau, passe transversalement au-dessus du pont de Varole et pénètre dans l'olive supérieure; on voit encore plus distinctement un faisceau nerveux considérable,

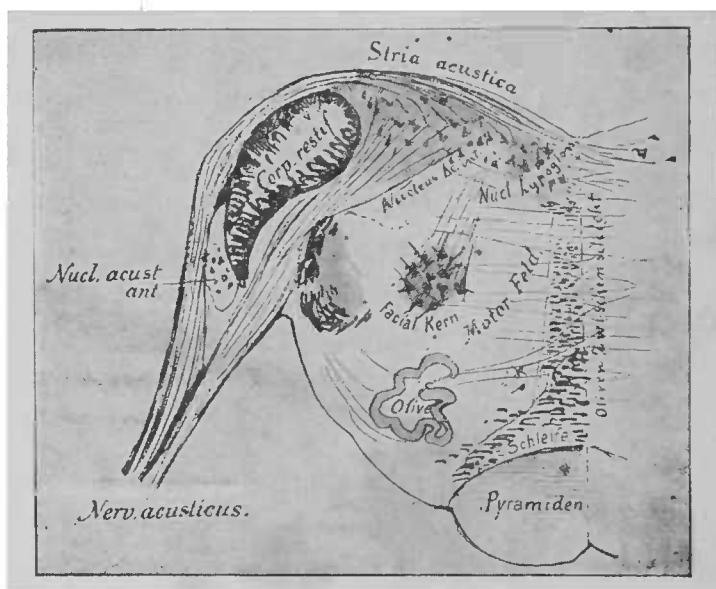


FIG. 111. — Coupe du bulbe pratiquée au niveau de l'origine du nerf auditif.  
Figure schématique.

qui part du noyau homologue du côté opposé. Ce dernier faisceau s'entre-croise avec le faisceau issu de l'autre côté, au point même où il franchit la ligne médiane. Tel est le mode de formation d'un système de fibres commissurales considérable, qui, chez l'homme, est complètement recouvert par les fibres nerveuses du pont de Varole, mais qui, chez beaucoup d'animaux, où le pont de Varole

*Pyramiden*, pyramides. — *Schleife*, ruban de Reil. — *Olivens Zwischenschicht*, couche inter-olivaire. — *Motor. Feld.*, champ des fibres motrices. — *Facial. Kern*, noyau du facial. — *Nucleus Ac. int.*, noyau interne de l'auditif. — *Stria acustica*, barbes du *calamus scriptorius*. — *Nucleus acust. ant.*, noyau d'origine antérieure de l'auditif. — *Nerv. acusticus*, nerf auditif.

est très grêle, se trouve absolument libre, est contigu à la moelle allongée et constitue une étendue carrée, ainsi qu'on peut le voir sur la figure 115. On a donné à cette portion le nom de *corps trapézoïde*.

Dans l'olive supérieure, qui est profondément unie par les fibres du corps trapézoïde avec les noyaux antérieurs de l'auditif, du même côté et du côté opposé, se rendent encore quelques fibres, issues du noyau interne de l'auditif, du même côté; on voit en outre que dans l'olive supérieure (chez certains animaux du moins) arrive un faisceau nerveux très net, issu du cervelet. Actuellement, il est très intéressant de voir que ce ganglion uni d'une façon si intime avec tous les noyaux d'origine de l'auditif est en rapport par une expansion nerveuse remarquable avec le noyau du nerf oculo-moteur externe. Ce rapport d'un nerf, que depuis longtemps nous sommes habitués à considérer comme agissant sur la conservation de l'équilibre du corps, ce rapport avec les noyaux de l'oculo-moteur, — le nerf oculo-moteur externe est déjà en relation avec l'oculo-moteur commun par le faisceau longitudinal postérieur, — doit avoir la plus haute importance pour expliquer la statique du corps.

Du noyau interne de l'auditif part un certain nombre de fibrilles nerveuses, qui se rendent en partie autour du corps restiforme, en partie dans le nerf (?) et dans le noyau antérieur de l'auditif, de telle sorte que ces deux noyaux sont encore unis entre eux. Tous les systèmes de fibres contenus dans le nerf auditif, dont nous avons parlé jusqu'ici, prennent, autour du sixième et du huitième mois foetal, des gaines de myéline. Le nerf auditif est, comme tous les autres noyaux nerveux sensitifs, relié par des fibres nerveuses avec certaines portions du cerveau, situées plus en avant. Le faisceau central de fibres nerveuses sensitives, qui se pourvoient de myéline seulement après la naissance, émerge tout d'abord assez visiblement dans le raphé; ses fibres nerveuses, fortes et

épaisses, se dirigent ensuite en arrière et arrivent sur le plancher du quatrième ventricule; plus haut et plus en arrière, où elles constituent les barbes du *calamus scriptorius*, elles se rendent en partie dans le noyau interne et se terminent dans le noyau antérieur, en dépassant le corps restiforme situé en dehors d'elles. Quelques-unes d'entre elles se rendent peut-être directement dans le nerf? (fig. 112).

On pourrait encore admettre un troisième centre d'origine pour les fibres du nerf auditif. De la région du noyau sphérique et des noyaux du toit du cervelet part un faisceau de fibres nerveuses, qui descend dans la paroi externe du ventricule, en dedans du noyau denté du cervelet, et, arrivé à la hauteur de leurs noyaux d'origine, envoie aux nerfs auditifs un certain nombre de fibres nerveuses; d'autres fibres, qui se dirigent en arrière, peuvent être suivies jusqu'aux noyaux des cordons postérieurs. Ces dernières deviennent de moins en moins nombreuses sur leur trajet, et il est possible qu'elles sortent de la moëlle avec les fibres du pneumogastrique et du glosso-pharyngien. Les fibres nerveuses de ce tractus cérébelleux, situées plus en avant, émergent avec le trijumeau. Ainsi nous aurions dans ces fibres et dans le nerf auditif un *faisceau cérébelleux direct*, qui probablement existe dans les autres nerfs sensitifs.

On peut désigner la masse commune de ces fibres nerveuses sous le nom de *tractus cérébelleux direct sensitif*. Chez les reptiles, les poissons et les amphibiens, ce tractus est plus développé que chez l'homme. Un peu avant l'origine du nerf auditif, le corps restiforme s'enfonce dans le cervelet; jusqu'à ce point (vous pouvez le constater sur la figure 111) il s'est accru considérablement par sa périphérie, car il a reçu successivement toutes les fibres qui vont aux olives.

En dedans du point où le corps restiforme pénètre dans le cervelet, on voit dans la paroi latérale du ventricule le trajet du

faisceau cérébelleux direct sensitif, que nous avons considéré précédemment comme segment interne du pédoncule cérébelleux inférieur. On y trouve un noyau gris, dont la signification est inconnue. Ce noyau donne naissance à des fibres arciformes qui pénètrent dans la calotte des pédoncules, croisent le raphé et peuvent être suivies jusque dans le noyau d'origine de l'auditif du côté opposé. Aussi a-t-on appelé le noyau, qui se trouve en dehors du noyau d'origine de l'auditif, *noyau externe de l'auditif* (fig. 114). Des fibres, qui se rendent du cervelet à l'auditif et aux olives supérieures, sont contiguës à ce noyau et le traversent même en partie. Toutefois, je ne puis affirmer qu'il soit en rapport avec l'auditif. En effet ce noyau est atrophié chez les lapins, à qui l'on a sectionné dans le jeune âge les moitiés symétriques de la moelle, alors que l'auditif reste normal.

Les rapports des origines du nerf auditif, tels qu'ils viennent d'être décrits, n'ont pu être établis que par l'étude du développement de l'enveloppe médullaire (d'après des recherches absolument personnelles). Les rapports du noyau antérieur au nerf et au corps trapézoïde se voient très facilement sur le cerveau des chats nouveau-nés. D'ailleurs le noyau antérieur fournit au nerf auditif, chez certains animaux (lapins, chats), une quantité de fibres nerveuses relativement beaucoup plus considérable que chez l'homme, chez qui le noyau interne représente le principal noyau d'origine.

Sur la figure 111, où l'on voit le noyau de l'auditif, se trouve dans la région interne et un peu en avant de la substance gélatineuse de l'ancienne corne postérieure, à la place même où le noyau de l'accessoire est situé tout à fait en arrière, on voit nettement, dis-je, un amas de cellules ganglionnaires, qui donne naissance à un nerf moteur. Le *nerf facial* a son origine dans ce lieu même. Vous voyez ses fibres se diriger vers le plancher du quatrième ventricule. Là, elles décrivent une courbe à direction antérieure

qu'on ne peut voir sur la figure, puis elles parcourent, en formant un arc de cercle peu prononcé, une région assez étendue sous le plancher du quatrième ventricule, et finalement traversent, en formant un angle dirigé en avant et en dehors, la calotte et le pont, qu'on voit déjà à ce niveau. Au-dessous de l'arc de cercle décrit

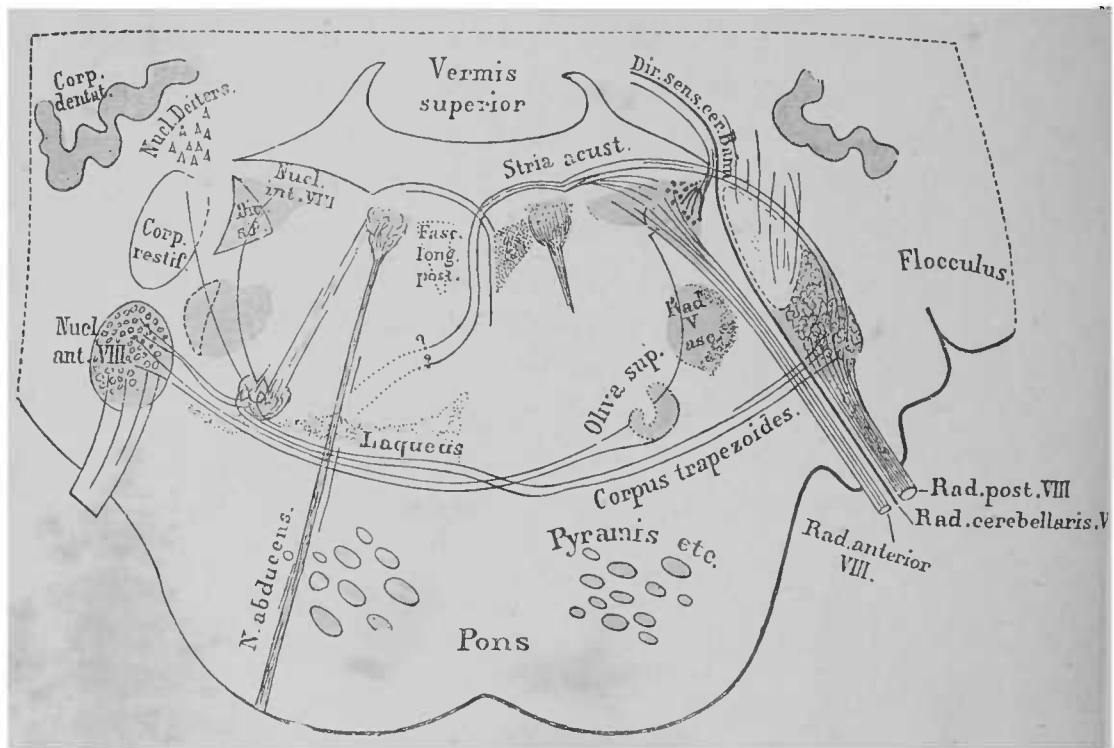


FIG. 112. — Origine et rapport du nerf auditif; schéma obtenu par la projection de plusieurs coupes sur un même plan. D'après des préparations faites sur des fœtus de huit et neuf mois \*

par le facial, se trouve le *noyau de l'oculo-moteur externe*. Sur la figure 113, la partie horizontale du facial, située sous le quatrième ventricule, est représentée en *a*.

La partie du facial, où ce nerf se dirige brusquement en avant et

*Stria acust.*, stries acoustiques; barbes du *calamus scriptorius*. — *Dir. sens. cer. Bahn*, faisceau cérébelleux direct sensitif. — *Flocculus*, lobule du pneumogastrique. — *Laqueus*, ruban de Reil. — *N. abducens*, nerf oculo-moteur externe.



en dehors, se nomme *genou* (ou sommet d'angle). Le trajet du nerf facial, depuis le genou jusqu'à son émergence, est représenté par la figure suivante (fig. 113), où l'on peut voir ses rapports, à l'origine de la protubérance.

Le cervelet, situé au-dessus du quatrième ventricule, est également représenté sur la coupe. Il est traversé par les fibres du corps restiforme, fibres qu'on voit en partie sur la coupe, et dont la portion interne contient le prolongement cérébelleux de l'auditif. Tout près, on voit le noyau que nous avons appelé noyau externe de l'auditif. En dedans est la partie la plus antérieure du noyau

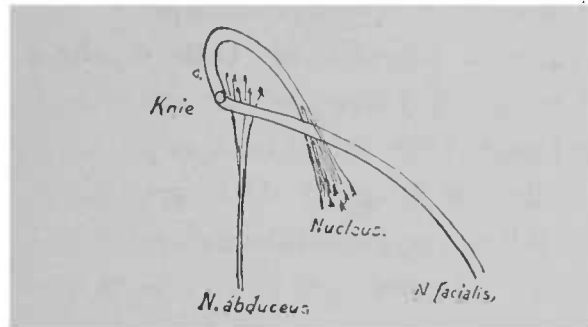


FIG. 113. — Schéma du trajet central du nerf facial et du nerf oculo-moteur externe \*

propre de l'auditif; tout près de lui est le facial qu'on a sectionné au genou de l'arc de cercle. Au-dessous de ce nerf, se trouve le noyau de l'oculo-moteur externe.

Le *champ des fibres motrices de la calotte* est séparé, en dehors, par le nerf facial des éléments de la calotte, qui se composent en grande partie de fibres sensibles. Cette portion externe de la calotte a reçu le nom de *champ sensitif* ou *champ des fibres sensibles*. On y trouve la substance gélatineuse de la corne postérieure, la racine ascendante du trijumeau, les fibres qui se rendent au corps restiforme, plus quelques portions de la racine de l'auditif.

\* *Nucleus*, noyau d'origine du facial (*N. facialis*). — *Knie*, genou au sommet de l'angle formé par les fibres du facial. — *N. abducens*, nerf oculo-moteur externe.

Dans le champ des fibres motrices existe, en dehors de la substance blanche réticulée, qui en occupe la plus grande partie, une portion particulièrement remarquable : c'est l'extrémité antérieure du noyau du facial (en réalité, elle n'est pas aussi nettement visible à ce niveau que le représente la figure); entre les deux noyaux d'origine de l'oculo-moteur externe est le *faisceau longitudinal postérieur*. Jusqu'à ce niveau, il était impossible de le séparer des faisceaux restants des cordons antérieurs. Ces faisceaux restants des cordons antérieurs se sont dispersés en grande partie (dans les fibres de la substance blanche réticulée?). On retrouve les faisceaux terminaux du faisceau longitudinal postérieur en arrière, en avant de la *couche interolivaire*. Cette couche a gagné en étendue latéralement; elle a reçu peut-être des fibres des olives et de la substance blanche réticulée. Quant à sa portion transversale, qui sépare actuellement la calotte de la protubérance, nous la connaissons depuis longtemps sous le nom de ruban de Reil.

L'olive inférieure ne s'élève pas jusqu'à la hauteur du noyau d'origine du facial. Mais à ce niveau, on voit le ganglion de l'*olive supérieure*, dont la constitution est analogue à celle de l'olive précédente, quoique son volume soit plus petit. La signification, les rapports de ce ganglion nous sont connus, depuis la description de l'origine du facial. Des fibres nerveuses, issues du corps restiforme du même côté, pénètrent dans cette olive supérieure; un faisceau de fibres nerveuses assez important, part de l'olive dans le champ moteur de la calotte, et se dirige vers le cerveau. On ne sait pas encore avec certitude si l'olive supérieure reçoit des fibres du corps restiforme du côté opposé. Les olives supérieures sont entourées et recouvertes par une couche épaisse de fibres transversales, pourvues de myéline de bonne heure, et qui, sur la coupe (fig. 114), se trouvent en avant de la calotte, en arrière des fibres de la protubérance. On a dit plus haut que la



trapézoïde d'un singe, vous voyez les pyramides *a* passer au-dessus du corps trapézoïde *ct* pour pénétrer ensuite dans la protubérance. Chez l'homme elles sont recouvertes par les fibres de la protubérance, dès la partie désignée par la lettre *a*.

En avant de l'extrémité supérieure du noyau du facial prend naissance, toujours sur le prolongement de chaque colonne des noyaux d'origine des nerfs moteurs, qui commence en bas dans la moelle avec le noyau de l'accessoire, un petit noyau de cellules ganglionnaires multipolaires, c'est le *noyau moteur du trijumeau*.

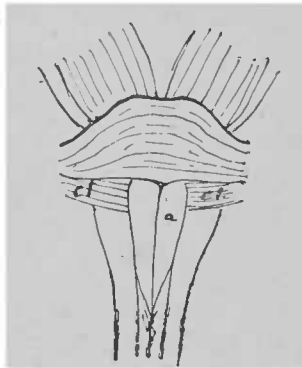


FIG. 115. — Moelle allongée et protubérance annulaire d'un singe, montrant la situation du corps trapézoïde *ct*.

De ce noyau part la petite racine du nerf (*nerf masticateur*), qui se rend aux muscles masticateurs. Conjointement à la petite racine du trijumeau, marchent des fibres issues de la protubérance; elles prennent naissance non pas dans le noyau moteur, mais en haut, dans la région des tubercules quadrijumeaux, là où de rares cellules ganglionnaires, situées en dehors de l'aqueduc de Sylvius (voir fig. 59, à gauche et en haut), donnent naissance à la *racine descendante* du nerf trijumeau. Il est possible que cette racine soit composée de fibres trophiques; du moins Merkel constata, après une section de la racine, une conjonctivite de l'œil en relation avec ces fibres.

La partie importante du nerf trijumeau, la *portion sensitive*,

prend naissance, partiellement toutefois, dans la protubérance annulaire; la racine sensitive provient plutôt de toute la partie supérieure de la moelle cervicale jusqu'au point d'émergence du nerf. Ordinairement, cette racine était considérée comme un faisceau épais de fibres nerveuses à myéline, en forme de demi-lune; sur la plupart des coupes des deux dernières leçons, ces fibres entourent l'extrémité de la corne postérieure. Près du noyau moteur, la racine principale se recourbe en avant, dans la protubérance, et en émerge (voir fig. 102) pour constituer la grosse portion du trijumeau. Dans la grosse portion du trijumeau arrivent, en arrière, des fibres issues du cervelet et d'un petit amas de substance grise, situé en dehors du noyau moteur et considéré comme un *noyau sensitif du trijumeau*. Comme tous les nerfs crâniens, le trijumeau reçoit aussi des fibres du côté opposé; ces fibres ont franchi le raphé.

On ne peut voir les racines du trijumeau sur une seule coupe. Elles se dirigent d'avant et d'arrière jusqu'au plancher du quatrième ventricule; à partir de ce point, elles changent de direction pour s'enfoncer en bas et émerger. Le schéma de la figure 116 représente les origines et les rapports du trijumeau tels qu'on vient de les décrire. Ce schéma est facilement intelligible en se reportant à ce qui a été dit.

La région du pied des pédoncules, qui, jusqu'à la moelle allongée, ne reçoit que les fibres nerveuses des pyramides, devient beaucoup plus considérable dans la protubérance. Des fibres nerveuses, provenant de la région frontale et temporo-occipitale, fibres que nous connaissons depuis longtemps se rendent jusqu'à cette région. Au-dessus des fibres de la protubérance, se trouve le ruban de Reil, qui, à son origine, est traversé par les fibres du corps trapézoïde.

Un peu plus haut ce ruban arrive à constituer un faisceau ner-

veux distinct qui, situé transversalement au-dessus de la protubé-

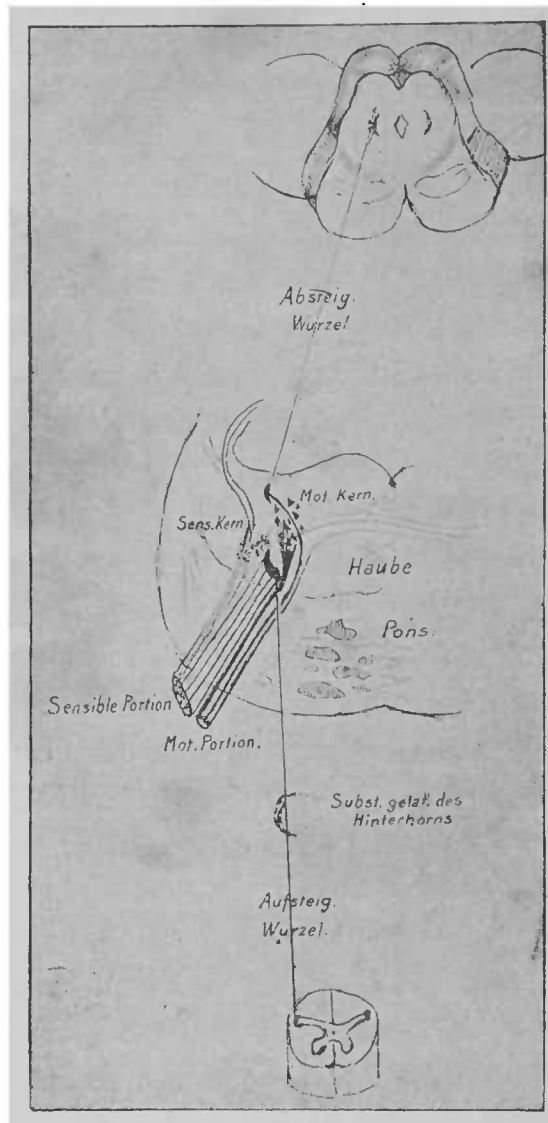


FIG. 116. — Coupes (au nombre de trois) pratiquées dans la moelle, la protubérance annulaire et les tubercules quadrijumeaux ; origines réelles du nerf trijumeau\*.

rance, sépare de la calotte la région du pied des pédoncules. Grâce

\* *Absteig. Wurzel*, racine descendante du trijumeau. — *Mot. Kern.*, noyau moteur. — *Sens. Kern.*, noyau sensitif. — *Haube*, calotte. — *Subst. gelat. des Hinterhorns*, substance gélatineuse de la corne postérieure. — *Aufsteig. Wurzel*, racine ascendante du trijumeau.

à l'étude du développement de la gaine de myéline, on peut constater que cette portion du ruban de Reil contient au moins deux groupes distincts de fibres nerveuses. Une partie du ruban est déjà pourvue de myéline au septième mois fœtal, une autre au neuvième mois seulement.

Nous arrivons maintenant à la région de la protubérance annulaire, où (voir la fig. 101) une section transversale intéressera également les pédoncules cérébelleux supérieurs, qui, situés en bas des deux côtés des tubercules quadrijumeaux et en dehors de la calotte, sont contigus à ces tubercules, avant de s'enfoncer dans le cervelet. Nous arrivons à la région où le toit du cerveau postérieur n'est plus formé par le cervelet, mais par le *velum medullare anticum*. C'est là que le quatrième ventricule commence à se rétrécir pour arriver à l'aqueduc de Sylvius.

Les éléments anatomiques qui, à ce niveau, constituent la calotte, se voient d'une façon très nette sur la coupe transversale suivante (la fig. 117 n'est pas schématique), pratiquée à la partie supérieure de la protubérance, chez un fœtus de neuf mois. A cette période de la vie, on ne trouve dans le pied des pédoncules qu'un petit faisceau de fibres nerveuses à myéline, tandis que dans la calotte la formation est complète et définitive pour le ruban de Reil, les pédoncules cérébelleux supérieurs, le faisceau longitudinal postérieur et la majeure partie des fibres nerveuses de la substance réticulée. Les pédoncules cérébelleux supérieurs se portent en haut dans le *velum medullare anticum*, sur lequel repose l'extrémité antérieure de la lingula. En bas, au-dessus du ruban de Reil, on peut voir les dernières fibres de l'entrecroisement des pédoncules cérébelleux supérieurs.

La racine descendante du trijumeau constitue des deux côtés de l'aqueduc un mince faisceau de fibres nerveuses. En dedans de cette racine, au-dessous du plancher du quatrième ventricule ou de l'ex-

trémité antérieure du quatrième ventricule, rappelez-vous qu'on trouve les cellules de la lame rouillée (*substantia ferruginea*), (les cellules sur la préparation (fig. 117) n'étaient pas très évidentes). La substance réticulée se compose essentiellement, en ce point, de fibres nerveuses longitudinales, qu'on peut suivre jus-

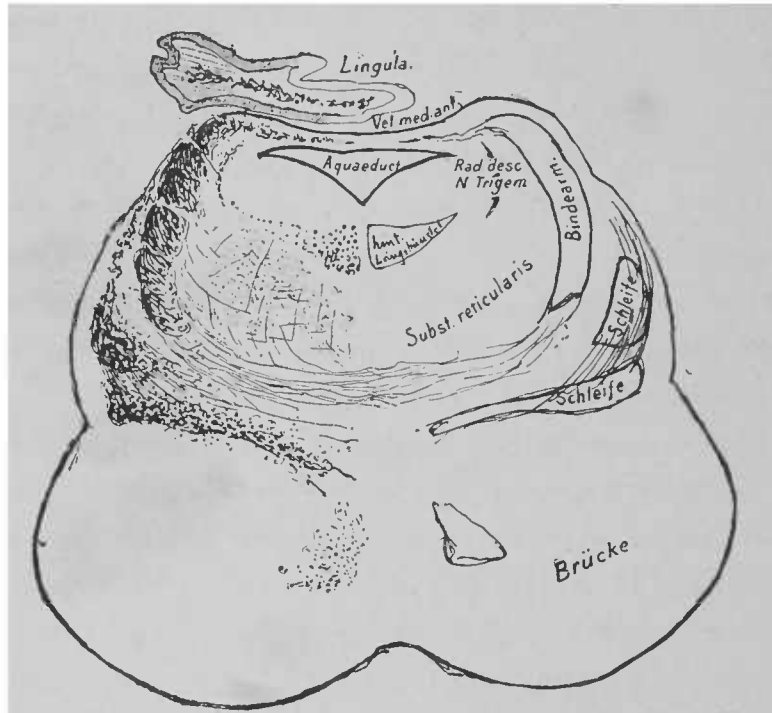


FIG. 117. — Section de la région protubérantielle supérieure chez un fœtus de neuf mois .

qu'au niveau des tubercules quadrijumeaux antérieurs. Près de la ligne médiane, on voit de chaque côté le faisceau longitudinal postérieur.

A partir de ce niveau, jusqu'à la région des tubercules quadrijumeaux, la configuration d'une coupe transversale ne se modifie pas essentiellement. Le ruban de Reil commence à se porter

*Rad. descendens N. trigem.*, racine descendante du nerf trijumeau. — *Bindearm*, pédoncule cérébelleux supérieur. — *Hint. Längsbündel*, faisceau longitudinal postérieur. — *Subst. reticularis*, substance blanche réticulée. — *Schleife*, ruban de Reil. — *Brücke*, protubérance annulaire.



en arrière, en contournant en dehors la calotte, pour arriver à la région qui se trouve sous les tubercules quadrijumeaux. Vous vous souvenez que nous avons déjà vu, sur des coupes transversales du cerveau moyen, des fibres s'élever de la couche du ruban de Reil. Les pédoncules cérébelleux supérieurs vont à la rencontre l'un de l'autre et finalement s'entre-croisent un peu plus haut.

Nous avons vu, aujourd'hui, les détails complémentaires à joindre aux coupes, qui figurent dans la septième leçon. Quelques millimètres en avant du pied des pédoncules, les fibres nerveuses du pied émergent de la protubérance pour aller librement au cerveau, en constituant le pied du pédoncule cérébral; les pédoncules cérébelleux supérieurs se perdent dans le noyau rouge et à la place du *velum medullare anticum* apparaissent, dans le toit du cerveau (*Hirndach*), les tubercules quadrijumeaux.

La répétition de quelques figures qu'on a vues plus haut rendra plus intelligible la description qui vient d'être faite et la façon dont s'effectue le passage des fibres dans la région des tubercules quadrijumeaux (fig. 118-120).

Notre tâche serait donc terminée en réalité. Nous avons étudié les rapports qu'affecte avec la masse grise centrale un grand nombre de systèmes de fibres importants; nous avons suivi leur trajet descendant depuis le cerveau antérieur jusqu'aux extrémités du cerveau moyen, ou leur trajet ascendant depuis la moelle épinière jusqu'au même niveau. Pourtant, il nous semble utile d'examiner encore une fois les connexions de quelques systèmes de fibres particuliers, soit qu'ils aient une importance singulière au point de vue physiologique ou pathologique, soit que vous n'ayez pu avoir une idée générale très nette de leur parcours total; car après la septième leçon, nous avons interrompu l'étude de leur trajet, dans l'intérêt didactique.

Permettez-moi donc de vous faire encore une courte description,

qui vous guidera dans la revision générale et que vous saisirez facilement grâce aux figures.

1. Le *faisceau pyramidal*, un des faisceaux moteurs les plus importants par l'étendue de son innervation, descend de la région des circonvolutions centrales, traverse la capsule interne, se rend au pied du pédoncule et de là à la protubérance, pour en sortir au-dessus et en avant d'elle, puis il descend à la face antérieure de la moelle allongée jusque dans la moelle épinière, où la plus grande partie de ses fibres se rend dans le cordon postéro-latéral et de là

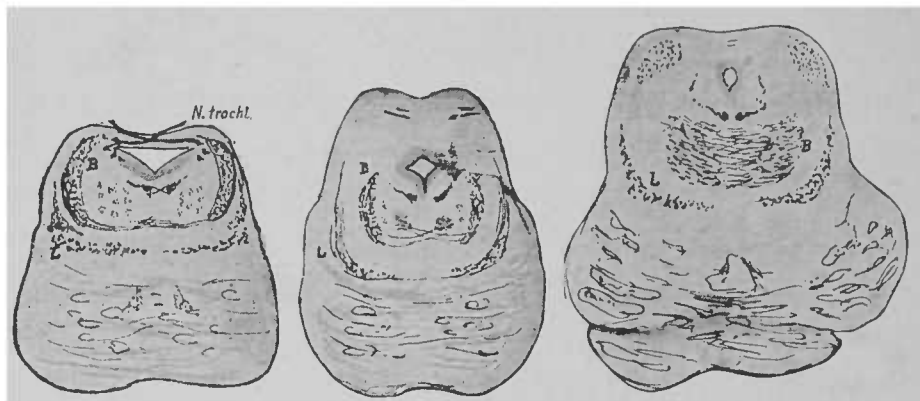


FIG. 118, 119 et 120. — Coupes de la protubérance et de la région des tubercules quadrijumeaux, chez un nouveau-né, montrant le trajet des pédoncules cérébelleux supérieurs et du ruban de Reil. Ce ruban se trouve au-dessus des fibres protubérantielles; les pédoncules cérébelleux supérieurs *B* (fig. 118) sont beaucoup plus en dedans sur la figure 119. Leur entre-croisement commence; sur la figure 120 il est très évident. Coloration à l'hématoxyline.

aux cellules des cornes antérieures (ce dernier trajet est douteux); de cette dernière région partent les racines des nerfs moteurs <sup>1</sup>.

2. Les *fibres nerveuses longitudinales de la substance blanche réticulée* sont des fibres à peu près analogues à celles du faisceau pyramidal. J'ai pu tout récemment les suivre en grande partie, au milieu des fibres de la protubérance jusque dans le cerveau. C'est à peu près en arrière des tubercules quadrijumeaux posté-

<sup>1</sup> Se reporter aux figures 33, 44, 51, 59, 60, 85, 86, 87, 88, 89, 91, 93, 97, 98, 102,

rieurs que les *fibres nerveuses de la protubérance*, traversant le raphé, commencent à se rendre dans la calotte, où elles arrivent jusqu'aux *fibres longitudinales de la substance réticulée*; ces dernières fibres se rendent ultérieurement aux noyaux des nerfs crâniens du côté opposé.

On peut considérer ces deux groupes de fibres nerveuses (voir les fig. 55 et 93) comme des *faisceaux moteurs centraux*. Entre eux et les nerfs périphériques est interposé le ganglion nerveux correspondant <sup>1</sup>.

3. Les *fibres nerveuses des cordons postérieurs* de la moelle commencent à être visibles, en haut, entre la région des tubercules quadrijumeaux et le corps sous-optique. C'est là que, parties du cerveau, passent les fibres rayonnantes de la calotte (*Haubenstrahlung*). Plus bas, on peut suivre ces fibres dans la portion protubérantielle du ruban de Reil et de là dans la couche interolivaire de la moelle allongée. De ce dernier point, elles se portent en arrière, en constituant les fibres arciformes, franchissent la ligne médiane et vont jusqu'aux noyaux des cordons postérieurs. Ces noyaux donnent naissance (?) aux fibres nerveuses propres des cordons postérieurs, qui se portent ensuite en bas de la moelle. Ces fibres reçoivent du cervelet un faisceau additionnel par les fibres arciformes externes <sup>2</sup>.

4. Le *corps restiforme*, pédoncule cérébelleux inférieur, se compose de deux sortes de fibres nerveuses, à savoir : de fibres qui proviennent de l'olive et se rendent au cervelet et de fibres, issues de la moelle, qui vont également au cervelet. Parmi ces dernières nous connaissons les fibres du faisceau cérébelleux du cordon latéral et les fibres cérébelleuses du cordon postérieur, dont la plus grande partie a été déjà mentionnée dans le paragraphe 3.

<sup>1</sup> Voir les figures 97, 98, 99, 100 (partie droite), 105, 110, 114, 117.

<sup>2</sup> Voir les figures 39, 40, 41, 51, 59, 92, 99, 100.

Les premières de ces fibres se terminent dans la toison (*Vliess*) c'est-à-dire dans la portion extérieure qui entoure le corps denté du cervelet, et paraissent se prolonger par l'intermédiaire du corps denté jusque dans le *pédoncule cérébelleux supérieur*. Les dernières fibres nerveuses arrivent sur le côté opposé du vermis supérieur<sup>1</sup>.

5. Le pédoncule cérébelleux supérieur ou pédoncule antérieur du cervelet provient du corps sous-optique (*regio subthalamica*) du côté opposé, et spécialement du noyau rouge qu'on trouve dans le corps sous-optique. Il est en rapport, dans le cerveau, avec des fibres rayonnantes de la calotte (*Haubenstrahlung*) et de la couche optique; il forme en arrière des tubercules quadrijumeaux, sur une courte étendue, le toit du ventricule et s'enfonce en majeure partie dans le corps denté. Quelques-unes de ses fibres nerveuses arrivent en partie dans la toison ou portion périphérique du corps denté, en partie dans les hémisphères du cervelet<sup>2</sup>.

6. Les fibres qui vont de la couronne rayonnante à la protubérance annulaire naissent de l'écorce du cerveau antérieur, en particulier des lobes frontaux et temporo-occipitaux. Elles se dirigent, en passant par la capsule interne, dans le pied du pédoncule cérébral et de là dans la protubérance, comme l'indique la figure 44. Arrivées là, elles se rendent soit directement, soit probablement par l'intermédiaire de cellules ganglionnaires, interposées sur leur trajet, et de plexus dans le pédoncule cérébelleux moyen<sup>3</sup>.

Aeby a donné récemment une classification très intéressante des ganglions et des fibres du système nerveux central. Cette classification respecte fort bien en général les lois de l'anatomie, en particulier de l'anatomie comparée, et ne restera pas sans influence

<sup>1</sup> Voir les figures 71, 72, 100, 108, 109, 110, 111, 113.

<sup>2</sup> Voir les figures 41, 47, 48, 52, 53, 63, 64, 65, 67, 71, 72, 101, 117.

<sup>3</sup> Voir les figures 60, 61, 67, 71, 72.

sur la conception des processus pathologiques qui frappent les organes en question.

D'après Aeby, les centres nerveux se divisent en régions à *disposition segmentée* et *non segmentée*. Les premières suivent la direction générale de la colonne vertébrale. A cette catégorie appartiennent, dans la moelle, les colonnes de substance grise, avec les racines des nerfs qui y pénètrent et les fibres longitudinales qui s'étendent entre des hauteurs diverses (faisceaux fondamentaux des cordons antéro-latéraux et faisceaux fondamentaux des cordons postérieurs; voir la fig. 87). Dans la moelle allongée, la protubérance annulaire et le cerveau moyen, les ganglions nerveux (et le faisceau longitudinal postérieur) forment les régions à disposition segmentée. Quant à la disposition non segmentée, elle appartient exclusivement aux parties du cerveau qui se trouvent en avant de la moelle. La description qu'en donne Aeby s'écarte beaucoup de celle qui a été faite dans ces leçons. Les limites de la région à disposition non segmentée sont à la partie postérieure de la moelle épinière et s'étendent depuis son extrémité supérieure jusqu'au cerveau moyen. D'après notre division, on rangerait dans cette dernière partie le faisceau suivant : les noyaux des cordons postérieurs, — les fibres arciformes, — le ruban de Reil (ce dernier en partie); puis le tractus suivant : olive, — corps rhomboïdal du cervelet, — pédoncule cérébelleux supérieur, — noyau rouge. Au premier faisceau se rendent les fibres rayonnantes de la calotte, issues du cerveau; au second, les fibres situées dans l'étendue du champ moteur de la calotte, et qui vont du cerveau aux olives. Puis le faisceau suivant : fibres longitudinales de la substance réticulée, olive supérieure; on pourrait y ajouter le cervelet. La description que donne Aeby de la région non segmentée (fibres de la calotte, ruban de Reil, etc.) ne se concilie pas avec celle qui a été donnée dans ces leçons.

Tous les ganglions, toutes les fibres précitées se trouvent dans le « pédoncule du cerveau ». C'est à ce pédoncule que s'applique sans doute l'excellente division d'Aeby. Grâce à cette division, la description entière gagne considérablement en clarté. En outre, les faits importants, qui nous sont connus, se concilient parfaitement avec elle. La division des régions des hémisphères et de leur enveloppe médullaire n'est établie par les recherches actuelles que d'une façon peu profitable et peu satisfaisante. Sur ce point, manquent encore beaucoup trop de fils conducteurs pour faire entrer tout ce qui est connu dans la trame imaginée par Aeby. Les rapports de l'écorce des hémisphères et de son analogue le corps strié (à l'exclusion du *globus pallidus*) peuvent être divisés en externes et internes. Comme rapports externes, citons les rapports de l'écorce avec le pédoncule du cerveau. La couronne rayonnante avec toutes ses fibres, qui se rendent à la couche optique, à la protubérance et à la région segmentée de la moelle allongée et de la moelle épinière, se range dans cette catégorie ; le faisceau pyramidal, le faisceau cérébelleux direct du cordon latéral, peuvent encore être pris comme exemples de ces rapports ; nous aurions encore à citer le système des fibres de la calotte. Comme rapports internes de l'écorce, on compte aussi, en dehors des commissures des circonvolutions du cerveau et du cervelet, du corps calleux et de la commissure antérieure, les fibres qui se trouvent dans la protubérance entre l'écorce du cerveau et du cervelet.

Messieurs, avant de terminer ces leçons, permettez-moi de considérer brièvement les symptômes les plus importants qui se présentent dans les maladies de la protubérance annulaire ou de la moelle allongée. Le groupe de ces symptômes constitue un excellent moyen de contrôler l'exactitude des rapports anatomiques, qui vous ont été décrits.

Les faisceaux nerveux les plus importants qui président aux mouvements du corps, à la sensation, à la fonction du langage, à l'acte de la déglutition, etc., se concentrent sur un petit espace. Un foyer pathologique n'a pas besoin d'occuper une grande étendue pour faire éclater une masse de symptômes. Comme la plupart des fibres nerveuses motrices et sensitives se dirigent fort bas dans la moelle, leur discontinuation venant à se produire soit en haut, soit en bas, provoquera les mêmes symptômes et, pour diagnostiquer le siège probable d'une affection dans la protubérance annulaire ou dans la moelle allongée, il est extrêmement important de tenir compte de la situation des ganglions nerveux. Des troubles fonctionnels du langage, des troubles respiratoires, de l'acte de la déglutition éclatent probablement par suite de la localisation d'un foyer dans la moelle allongée; la paralysie du nerf masticateur (portion motrice du nerf trijumeau) survient fréquemment à la suite d'une localisation dans la protubérance annulaire. Pourtant, comme les fibres nerveuses centrales, qui se rendent aux ganglions nerveux de la moelle allongée, franchissent la substance réticulée de la protubérance, des troubles de la déglutition, etc., peuvent être produits accidentellement par une localisation pathologique en ce dernier point. L'atrophie musculaire, qui se produit spontanément à la suite de certaines affections des noyaux (voir la fig. 55 et le texte qui s'y rapporte), doit être étudiée avec la plus grande exactitude, pour déterminer le lieu et l'étendue qu'occupe la maladie. La figure 121, qui représente en projection la situation des ganglions nerveux sur une coupe longitudinale de la moelle allongée, vous rendra cette tâche bien plus facile que ne peuvent le faire les précédentes coupes transversales des origines des nerfs.

Les faisceaux nerveux moteurs des extrémités se trouvent en haut, ordinairement en avant, dans les pyramides; ils ne font que

se diriger le plus souvent en bas, exactement au-dessus de la moelle épinière, sur le côté opposé. Quant aux fibres motrices des nerfs cérébraux, elles se trouvent en haut dans la calotte et s'entrecroisent tout près des ganglions nerveux dans le raphé. Un foyer pathologique localisé dans la protubérance atteindra donc, dans

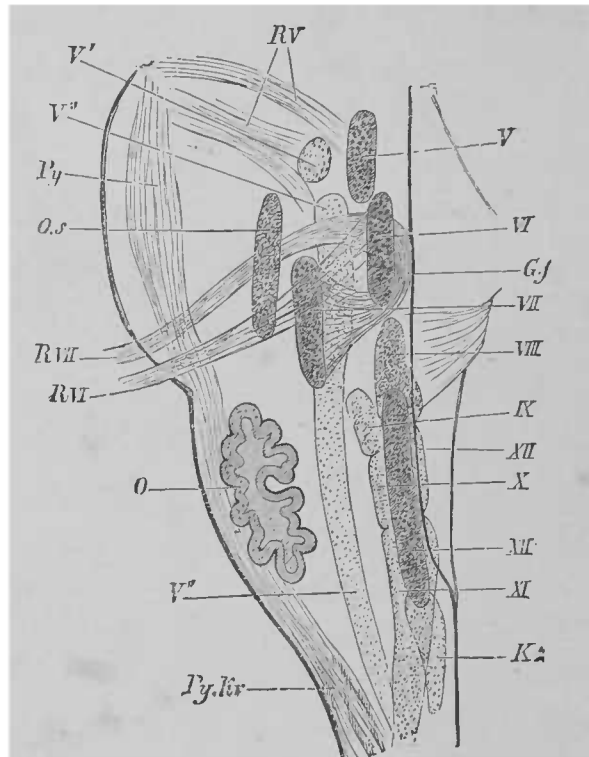


FIG. 121. — Vue latérale de la moelle allongée, montrant la position relative des noyaux les plus importants. Les noyaux situés près de la ligne médiane sont plus fortement teintés. D'après ENB \*.

la plupart des cas, les extrémités du côté opposé à la localisation, mais atteindra le facial, l'occulo-moteur externe ou le trijumeau du côté même où siège l'affection. Le schéma de la figure 122 a pour but de graver dans votre mémoire, mieux que ne pourrait le faire le texte même, l'explication de ce symptôme si important

*Py*, pyramide. — *Gf*, genou du nerf facial. — *O.s*, olive supérieure. — *O*, olive inférieure.



dans beaucoup d'affections de la protubérance et de la moelle : la *paralysie alterne ou croisée*. Il représente les tractus moteurs innervant la face et les extrémités. En consultant le dessin, vous pouvez voir qu'un foyer, localisé en *A* dans le cerveau ou dans les pédoncules cérébraux à droite, entraînera la paralysie du facial gauche et des extrémités du côté gauche, tandis qu'une affection localisée en *B*, dans l'étendue de la protubérance située à droite, atteindra bien les extrémités gauches, mais paralysera le facial à droite, de telle sorte qu'une semblable maladie dépassant la ligne médiane peut anéantir les fonctions des deux nerfs faciaux et des extrémités d'un seul côté. Vous voyez également sur ce schéma que des foyers pathogéniques peuvent se localiser dans la protubérance *C* de façon à produire une hémiplegie unilatérale et non alterne, de sorte qu'on a les mêmes symptômes que dans les cas de maladies localisées dans le cerveau même. Des paralysies alternes peuvent être exclusivement consécutives, quand elles ne sont pas produites par divers foyers pathogéniques, à des affections de la protubérance ou à des tumeurs qui, siégeant en avant de la protubérance, détruisent les nerfs cérébraux sur leurs trajet périphérique et les tractus pyramidaux. Indépendamment du noyau du facial, on trouve encore dans la protubérance les noyaux d'origine de l'oculo-moteur externe et du trijumeau ; aussi ces nerfs peuvent-ils être intéressés dans les modifications multiples, qui peuvent se produire, sous forme de paralysie alterne, dans les affections de la protubérance. On ne sait encore avec précision comment se comporte l'auditif.

La protubérance est encore traversée par des fibres nerveuses qui se rendent aux muscles présidant à l'acte même de la parole. On remarque souvent dans les affections de la protubérance, alors que la faculté d'élocution est intacte et parfaite, des troubles dans la prononciation. On a donné à cette difficulté d'articuler le nom

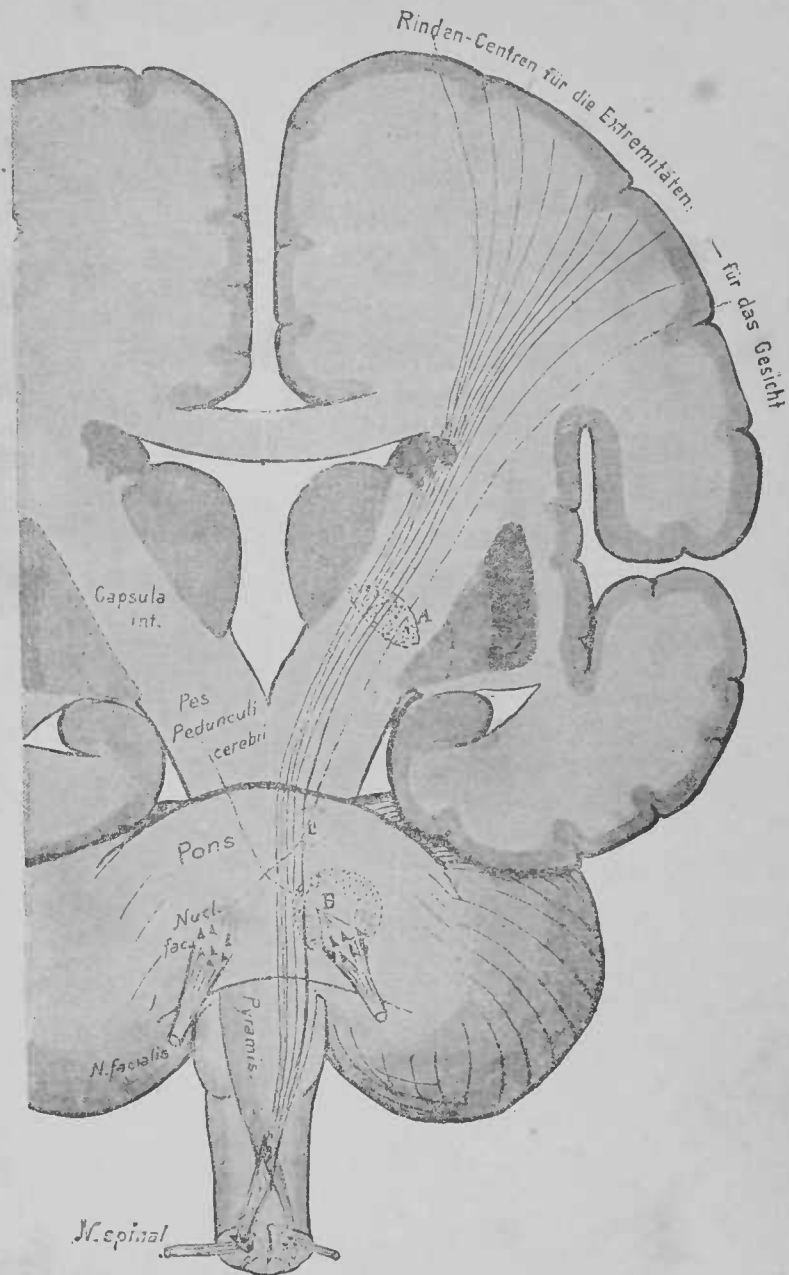


FIG. 122. — Schéma du faisceau moteur innervant le facial et les extrémités. Coupe frontale pratiquée par le cerveau, les pédoncules cérébraux, la protubérance, la moelle allongée et la moelle épinière.

*Rinden-Centren für die Extremitäten für das Gesicht*, centres corticaux présidant à l'innervation des extrémités et de la face. — *Nucl. fac.*, noyau du facial. — *Pes pedunculi cerebri*, pied du pédoncule cérébral.

de dysarthrie ou d'anarthrie, suivant son degré plus ou moins prononcé.

Des lésions de la protubérance peuvent aussi amener des troubles de la sensibilité. Si la lésion est localisée dans la région externe, par exemple dans la région du ruban de Reil, et si elle est unilatérale, on remarque l'hémianesthésie du côté opposé. Toutefois le sens du goût (trijumeau) et l'ouïe sont presque toujours respectés ; le sens visuel est de même rarement altéré (paralysie de l'oculo-moteur externe, etc.). L'hémianesthésie d'origine intraprotubérantielle prend donc une tout autre forme que celle qui résulte des lésions du cerveau.

L'anesthésie bilatérale peut être produite par une lésion siégeant dans la protubérance ou la moelle allongée, *sur la ligne médiane* (couche interolivaire ?). Lorsqu'on observe une anesthésie partielle de la face, du même côté et alterne, on l'explique par la situation du noyau d'origine du trijumeau.

On observe également des troubles de la mastication, de la déglutition toutes les fois que les noyaux d'origine de la portion motrice du trijumeau, du glosso-pharyngien, de l'hypoglosse sont atteints.

Il est souvent très difficile de savoir si une lésion siège dans la moelle allongée ou dans la protubérance. La situation du noyau moteur du vague, de l'accessoire, du glosso-pharyngien force à conclure que la raucité, l'aphonie, les troubles de la respiration ne sont réellement observés que dans les affections de la moelle allongée. La difficulté d'articuler, la dysarthrie, l'anarthrie (noyau du nerf hypoglosse), les troubles de la circulation ont de même souvent pour cause une affection de la moelle allongée.

Presque tous ces symptômes peuvent aussi provenir, dans de rares cas, d'affections cérébrales, attendu que la lésion des fibres des nerfs encéphaliques, sur leur trajet central, produit la para-

lysie, absolument comme une lésion d'un noyau ou d'un nerf périphérique. Quant à la paralysie des divers muscles innervés par la moelle allongée, elle ne peut être sûrement rapportée à une lésion de la moelle allongée, qu'autant que l'atrophie musculaire se produit en même temps et qu'on peut écarter l'idée d'une lésion du tronc nerveux même, après sa sortie des centres nerveux.

FIN

# VOCABULAIRE

---

*Abducens (nervus)*. Nerf oculo-moteur externe.

*Absteigend*, part. prés. Descendant.

*Ala cinerea*. Aile grise.

*Ammonshorn*, s. n. Corne d'Ammon.

*Ansa lentiformis*. Anse du noyau lenticulaire.

*Arm*, s. m. Bras, pédoncule ou bras conjonctif (des tubercules quadrijumeaux).

*Aufsteigend*, part. prés. Ascendant.

*Augenmuskelnerv*, s. m. N. oculo-moteur.

*Äencylinder*, s. m. Cylindre-axe.

*Bahn*, s. f. Conduit, voie, faisceau.

*Balken*, s. m. Corps calleux, trabécule.

*Bindearm*, s. m. Pédoncule cérébelleux supérieur.

*Brücke*, s. f. Pont de Varole, protubérance annulaire.

*Bündel*, s. n. Faisceau.

*Calcar avis*. Ergot de Morand, ou *hippocampi p s minor*.

*Centralkanal*, s. m. Canal central.

*Centralwindung*, s. f. (*vordere*), circonvolution frontalo ascendante; — (*hintere*), circonvol. pariétale ascendante.

*Centrum semiovale*, Centre ovale (de Vieussens).

*Cerebellum*, s. n. Cervelet.

*Cingulum*, s. n. Circonvolution du corps calleux.

*Clastrum*, s. n. Avant-mur.

*Clava*, s. f. Massue, pyramide antérieure.

*Columna vesicularis*. Colonne vésiculaire, colonne de Clarke.

*Conarium*, s. n. Glande pinéale.

*Corpus callosum*. Corps calleux.

*Corpus candicans*. Tubercule mamillaire.

*Corpus dentatum cerebelli*. Corps denté du cervelet.

*Corpus geniculatum (laterale)*. corps genouillé externe; — (*mediale*), corps genouillé interne.

*Corpus mamillare*. Tubercule mamillaire.

*Corpus quadrigeminum*. Tubercule quadrijumeau.

*Corpus striatum*. Corps strié.

*Corpus subthalamicum*. Corps ou région sous-optique.

*Crura fornicis*. Piliers postérieur du triangle.

*Cuneus*, s. m. Coin (face interne du lobe occipital).

*Degeneriren*, v. n. Dégénérer.

*Dendritische Züge*. Faisceaux arborescents (cervelet).

- Entarten*, s. n. Dégénération.
- Fascia dentata*. Corps godronné.
- Fasciculus arcuatus*. Faisceau arqué.
- Fasciculus retroflex*. Faisceau de Meynert.
- Fasciculus uncinatus*. Faisceau unciforme.
- Faser*, s. f. Fibre.
- Faserbündel*, s. n. Faisceau de fibres.
- Fibræ arcuatæ*. Fibres arquées ou arciformes.
- Fimbria*, s. f. Corps bordant.
- Fissura calcarina*. Sillon du petit hippocampe.
- Fissura Sylvii*. Scissure de Sylvius.
- Flocculus*, s. m. Lobule du pneumogastrique.
- Folium cacuminis*. Extrémité postérieure du vermis, bourgeon terminal.
- Fornix*, s. n. Trigone cérébral, voûte à trois piliers.
- Frontale Brückenbahn*. Faisceau fronto-protubérantiel.
- Funiculus cuneatus*. Cordon cunéiforme, cordon de Burdach.
- Funiculus gracilis*. Cordon grêle, cordon de Goll.
- Fuss*, s. m. Pied des pédoncules.
- Ganglienzelle*, s. f. Cellule ganglionnaire.
- Gehirn*, s. n. Cerveau.
- Gehirnmark*, s. n. Pulpe cérébrale.
- Gemischt*, part. pass. Mêlé, confondu, réuni.
- Gesicht*, s. n. Face, visage, sens de la vue.
- Gitterschicht*, s. f. Couche fenêtrée.
- Globus pallidus*. Ensemble des deux segments internes du noyau lenticulaire.
- Gyrus (angularis, marginalis)*. Plis courbes.
- Gyrus (centralis anterior)*, circonvolution frontale ascendante; — (*centralis posterior*), pariétale ascendante.
- Gyrus dentatus*. Corps godronné.
- Gyrus fornicatus*. Circonvolution du corps calleux.
- Gyrus hippocampi*. Circonvolution de l'hippocampe.
- Gyrus uncinatus*. Circonvolution en crochet.
- Haube*, s. f. Calotte des pédoncules cérébraux.
- Haubenbündel*, s. m. Faisceau de la calotte.
- Haubenfaserung*, s. f. Fibres nerveuses de la calotte.
- Haubenstrahlung*, s. f. Fibres rayonnantes de la calotte.
- Hemisphärenwand*, s. f. Paroi des hémisphères.
- Hinter*, adj. Qui est en arrière, postérieur.
- Hinterhirn*, s. n. Cerveau postérieur.
- Hinterhirnhöhle*, s. f. Vésicule cérébrale postérieure.
- Hinterhorn*, s. n. Corne postérieure, pédoncule postérieur.
- Hinterstrang*, s. m. Cordon postérieur.
- Hirnlappen*, s. m. Lobe cérébral.
- Hirnrinde*, s. f. Écorce cérébrale.
- Hirnschenkel*, s. m. Pédoncule cérébral.
- Höhlengrau (centrales)*, s. n. Substance grise du canal encéphalo-médullaire.
- Hypophysenanlage*, s. f. Germe de l'hypophyse.
- Insel*, s. f. Insula de Reil.
- Kapsel*, s. f. Capsule.
- Keilstrang*, s. m. Cordon cunéiforme.
- Kern*, s. m. Noyau.
- Klappenwulst*, s. f. Tubercule valvulaire.
- Kleinhirn*, s. n. Cervelet.
- Kleinhirnnarm*, s. m. Pédoncule cérébelleux.
- Kleinhirnrinde*, s. f. Écorce cérébelleuse.

- Kleinhirnschenkel*, s. m. Pédoncule cérébelleux.
- Kleinhirnseitenstrangbahn*, s. f. Faisceau cérébelleux du cordon latéral.
- Knie*, s. m. Genou, sommet d'angle.
- Knötchen*, s. n. Nodule.
- Körnerschicht*, s. f. Couche granuleuse.
- Kreuzung*, s. f. Entre-croisement, décusation.
- Laminæ medullares*. Lames médullaires.
- Längsbündel*, s. n. Faisceau longitudinal.
- Längsfaser*, s. f. Fibre longitudinale.
- Längsspalte*, s. f. Sillon longitudinal.
- Linsenkern*, s. m. Noyau lenticulaire.
- Linsenhernschlinge*, s. f. Anse du noyau lenticulaire.
- Lobulus lingualis*. Lobule lingual, deuxième circonvol. occipito-temporale.
- Lobulus paracentralis*. Lobule paracentral.
- Mandel*, s. f. Amygdale.
- Mark*, s. n. Moelle.
- Marklager*, s. n. Couche médullaire, substance blanche (centre ovale).
- Markscheide*, s. f. Enveloppe médullaire, gaine de myéline.
- Medulla oblongata*. Moelle allongée.
- Mittelhirnhöhle*, s. f. Vésicule cérébrale moyenne.
- Monticulus*, s. m. Monticule, éminence du vermis supérieur.
- Motorisch*, adj. Moteur.
- Motorisches Feld*. Champ des fibres motrices.
- Muskel*, s. m. Muscle.
- Nachhirnhöhle*, s. f. Cavité de l'arrière-cerveau.
- Nebenolive*, s. f. Noyau olivaire accessoire.
- Nerv*, s. m. Nervef.
- Nervenfasern*, s. f. Fibre nerveuse.
- Nervenkern*, s. m. Noyau nerveux, ganglion nerveux.
- Nucleus amygdalæ*. Noyau amygdalien.
- Nucleus caudatus*. Noyau caudé.
- Nucleus lentiformis*. Noyau lenticulaire.
- Nucleus ruber*. Noyau rouge (de Stilling).
- Ober*, adj. Supérieur.
- Oberlappen*, s. m. Lobe supérieur.
- Oberwurm*, s. m. Vermis supérieur.
- Oculomotorius (nervus)*, Nervef oculo-moteur commun.
- Olivenzwischenschicht*, s. f. Couche inter-olivaire.
- Opticusstrahlung*, s. f. Fibres optiques rayonnantes.
- Præcuneus*, s. m. Avant-coin.
- Putamen*, s. n. Segment externe du noyau lenticulaire.
- Pyramidenbahn*, s. f. Faisceau pyramidal.
- Pyramidenfasern*, pl. f. Fibres du faisceau pyramidal.
- Pyramidenkreuzung*, s. f. Entre-croisement des pyramides.
- Rautengrube*, s. f. Sinus rhomboïdal, quatrième ventricule.
- Riechlappen*, s. m. Lobe olfactif.
- Rinde*, s. f. Écorce.
- Rindencentren*, s. pl. Centres corticaux.
- Rother Kern*. Noyau rouge (de Stilling).
- Rückenmark*, s. n. Moelle épinière.
- Scheidewand*, s. f. Septum, cloison.
- Schenkel*, s. m. Pédoncule.
- Schleife*, s. f. Ruban de Reil.
- Schleifenfasern*, s. pl. Fibres du ruban de Reil.
- Schleifenschicht*, s. f. Ruban de Reil.
- Sehlügel*, s. m. Couche optique.

- Seitenhorn*, s. n. Corne latérale, pédoncule latéral.
- Seitenstrang*, s. n. Cordon latéral.
- Seitenstrangkern*, s. m. Noyau du cordon latéral.
- Septum pellucidum*. Cloison transparente, *septum lucidum*.
- Splenium*, s. n. Bourrelet (du corps calleux).
- Stabkranz*, s. m. Couronne rayonnante.
- Stammlappe*, s. f. Insula de Reil.
- Stelle*, s. f. Lieu, place.
- Stiel*, s. m. Pédicule.
- Stirnlappe*, s. m. Lobe frontal.
- Strang*, s. m. Cordon.
- Stria terminalis*. Strie terminale, séparant la couche optique du noyau caudé.
- Striæ acusticæ*. Stries acoustiques, barbes du *calamus scriptorius*.
- Substantia innominata*, Substance innominée, anse pédonculaire (de Gratiolet).
- Substantia nigra*, Substance noire, *locus niger* (de Sæmmering).
- Substantia perforata*. Espace perforé.
- Substantia reticularis*. Substance blanche réticulée.
- Sulcus*, s. m. Sillon.
- Sulcus centralis*. Sillon de Rolando.
- Thalamus opticus*. Couche optique.
- Theil*, s. m. Partie, division.
- Tractus opticus*. Bandelette optique.
- Trochlearis (nervus)*. Nerf pathétique.
- Tuber valvulæ*. Tubérosité valvulaire.
- Unter*, adj. Qui est au-dessous, inférieur.
- Unterkorn*, s. n. Corne inférieure.
- Uvula*, s. f. Luette, partie du vermis inférieur.
- Velum medullare*. Lamelle formant voile sur le quatrième ventricule.
- Ventriculus septi pellucidi*. Ventricule de la cloison transparente.
- Ventrikel*, s. m. Ventricule.
- Vierhügel*, s. m. Tubercules quadrijumeaux.
- Vierhügelplatte*, s. f. Lame des tubercules quadrijumeaux.
- Vliess*, s. n. Toison.
- Vorder*, adj. Qui est en avant; antérieur.
- Vorderhirn*, s. n. Cerveau antérieur, vésicule cérébrale antérieure.
- Vorderhirnhöhle*, s. f. Cavité du cerveau antérieure.
- Vorderhorn*, s. n. Corne antérieure.
- Vorderhornzelle*, s. f. Cellule de la corne antérieure.
- Vorderseitenstrangreste*, s. m. Reste du cordon antéro-latéral.
- Wurm*, s. m. Vermis.
- Wurzel*, s. f. Racine.
- Zäpfchen*, s. n. Luette.
- Zart*, adj. Grêle, fin.
- Zelle*, s. f. Cellule.
- Zusammenstossen*, v. n. Se rencontrer, se réunir.
- Zwischenhirn*, s. n. Cerveau intermédiaire, seconde vésicule cérébrale.
- Zwischenhirnhöhle*, s. f. Cavité du cerveau intermédiaire.



# TABLE DES MATIÈRES

AVANT-PROPOS DU TRADUCTEUR.	v
PRÉFACE DE L'AUTEUR.	viii
PREMIÈRE LEÇON. — Méthodes adoptées dans l'étude des centres nerveux.	1
DEUXIÈME LEÇON. — Formes et rapports généraux du cerveau.	14
TROISIÈME LEÇON. — Circonvolutions et sillons du cerveau.	32
QUATRIÈME LEÇON. — Substance grise, substance blanche des hémisphères, commissures et couronne rayonnante.	53
CINQUIÈME LEÇON. — Couronne rayonnante, corps strié, couche optique et région sous-optique, configuration de la base du cerveau.	75
SIXIÈME LEÇON. — Corps sous-optique, tubercules quadrijumeaux, origines du nerf optique.	99
SEPTIÈME LEÇON. — Protubérance annulaire et cervelet.	121
HUITIÈME LEÇON. — Racines des nerfs périphériques, ganglions spinaux, moelle épinière.	146
NEUVIÈME LEÇON. — Moelle épinière, moelle allongée.	172
DIXIÈME LEÇON. — Moelle allongée et calotte protubérantielle.	201
VOCABULAIRE.	231

FIN DE LA TABLE DES MATIÈRES

I. C. B. - BIBLIOTECA  
TRANSF. F. M. D PT. ANATOMIA  
DA A 17/11/1975 t. 2490

WL300  
E23zf  
1889

**DEDALUS - Acervo ICB**  
Anatomie des centres nerveux :



12100009691







